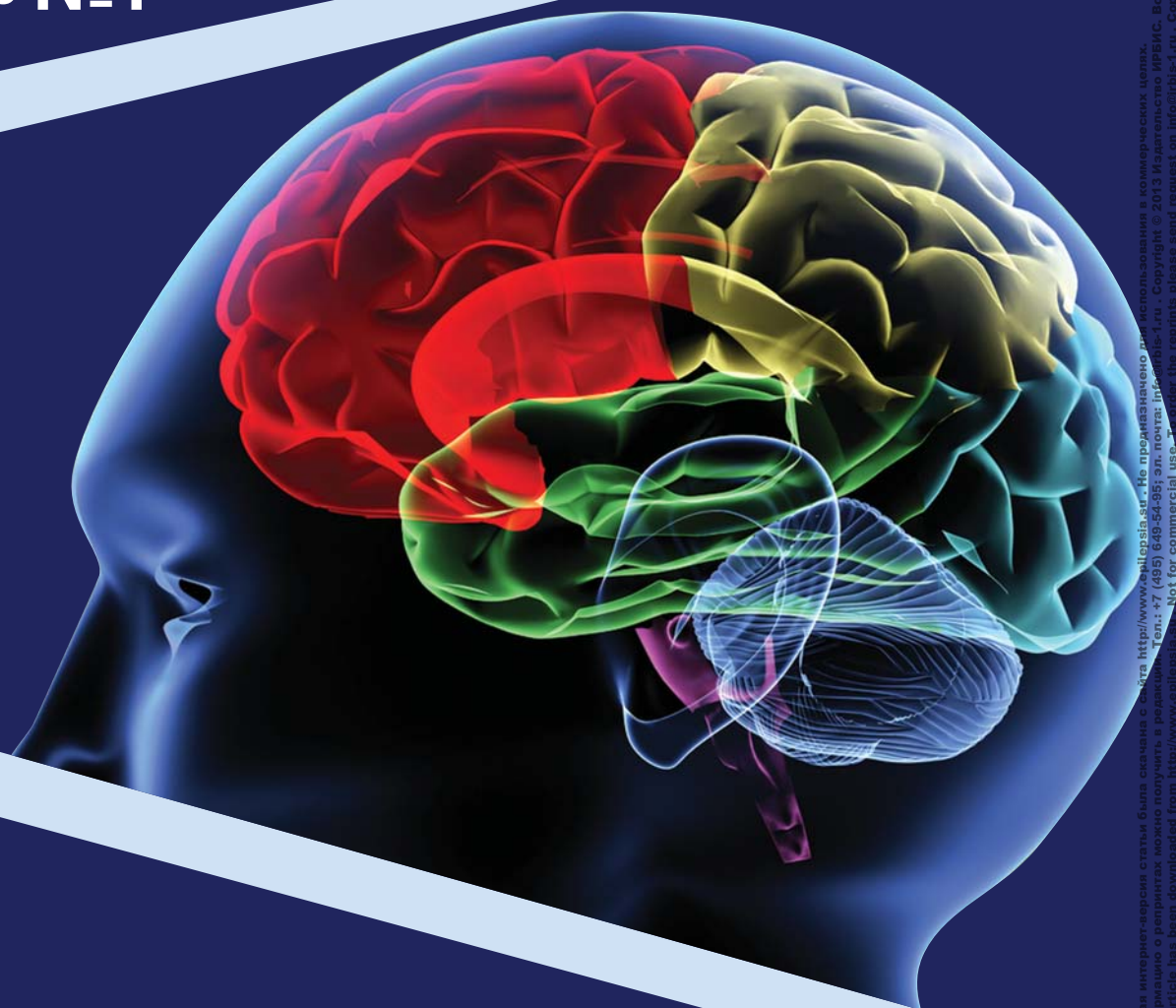


Проблемная комиссия «Эпилепсия. Пароксизмальные состояния» РАМН
и Министерства здравоохранения Российской Федерации

Российская Противозпилептическая Лига

ЭПИЛЕПСИЯ и пароксизмальные состояния

2013 Том 5 №1



Включен в перечень ведущих
рецензируемых журналов
и изданий ВАК

ОСОБЕННОСТИ КЛИНИЧЕСКИХ ПРОЯВЛЕНИЙ ФОКАЛЬНОЙ ЭПИЛЕПСИИ С ПАТТЕРНОМ ВТОРИЧНОЙ БИЛАТЕРАЛЬНОЙ СИНХРОНИЗАЦИИ НА ЭЭГ У ПОДРОСТКОВ

Садыков Т.Р.¹, Румянцев А.Г.², Генералов В.О.², Казакова Ю.В.²

¹ Центр внедрения передовых медицинских технологий «Планета Мед», Москва

² ФГБУ «Федеральный научно-клинический центр детской гематологии, онкологии и иммунологии имени Дмитрия Рогачева» Минздрава РФ, Москва

Резюме: в статье проводится исследование особенностей клинической картины и энцефалографических проявлений фокальной эпилепсии с паттерном вторичной билатеральной синхронизации (ВБС) на энцефалограмме (ЭЭГ) при дебюте заболевания в подростковом возрасте и сравнение их с таковыми при дебюте в молодом/взрослом возрасте. Проанализированы данные 66 пациентов подросткового возраста и 61 пациента молодого/взрослого возраста, страдавших фокальной эпилепсией с паттерном ВБС на ЭЭГ. Все пациентам проведен анализ семиологии эпилептических приступов, ночной видеоэнцефалографический мониторинг, магнитно-резонансная томография головного мозга. Выявлено, что для фокальной эпилепсии с паттерном ВБС на ЭЭГ в случае дебюта в подростковом возрасте более характерно отсутствие этиологического фактора возникновения эпилепсии, наличие в клинической картине вторично-генерализованных судорожных приступов с быстрой клинической генерализацией, билатеральных миоклоний, диалептических абсансоподобных приступов. Кроме этого, выявлена возможность формирования фенотипических копий идиопатических генерализованных эпилепсий в виде фокальной эпилепсии с паттерном ВБС на ЭЭГ.

Ключевые слова: эпилепсия, вторичная билатеральная синхронизация, видеоэнцефалографический мониторинг.

Введение

Эпилепсия с паттерном вторичной билатеральной синхронизации (ВБС) является малоизученным эпи-

лептическим синдромом с широким полиморфизмом клинических проявлений и недостаточно четко определенными подходами к лечению. Данный вариант эпилепсии имеет широкий диапазон возраста дебюта заболевания от раннего детского до взрослого возраста. И если результаты исследований эпилепсии с паттерном ВБС на ЭЭГ с дебютом в раннем детском возрасте неоднократно описывались в литературе, то клинические особенности данного варианта эпилепсии в случае дебюта в подростковом возрасте освещены недостаточно. Тем не менее, выявление паттерна ВБС именно в подростковом возрасте является крайне актуальным в силу сходства данного графоэлемента с генерализованной эпилептической активностью, являющейся диагнозообразующим критерием идиопатических генерализованных эпилепсий.

Цель работы – выявление особенностей клинической картины и энцефалографических проявлений эпилепсии с паттерном ВБС на ЭЭГ с дебютом в подростковом возрасте и сопоставление их с таковыми при дебюте эпилепсии во взрослом возрасте.

Материалы и методы

С 2006 по 2012 г. в лаборатории видео-ЭЭГ-мониторинга было выявлено 214 пациентов с наличием на ЭЭГ паттерна ВБС, из них 127 пациентов подросткового и взрослого возраста. Из них 76 девушек, 51 юноша. Средний возраст пациентов – 25,2±6,2 года. В группу вошли пациенты в возрасте от 12 до 35 лет. Среди них от 12 до 18 лет – 66 пациентов, старше 18 лет – 61 пациент.

При анализе семиологии пароксизмов в данной группе было выявлено, что наиболее часто встречающимся типом эпилептических приступов были

вторично-генерализованные судорожные приступы (ВГСР), которые регистрировались у 116 (91,3%) пациентов. Реже встречались миоклонические приступы (МП) – у 24 (18,9%) пациентов, сложные парциальные приступы (СПП) – у 22 (17,3%) пациентов, простые парциальные приступы (ППП) – у 7 (5,5%) пациентов. Сочетание различных видов приступов отмечено у 42 (33,1%) пациентов.

С учетом наличия пациентов с различными видами эпилептических приступов все пациенты основной группы были разделены на подгруппы в зависимости от основного типа приступов:

1. Пациенты с наличием в клинической картине изолированных вторично-генерализованных приступов: 82 пациента, из них 47 девушек и 35 юношей. Средний возраст пациентов подгруппы – 21,8±5,4 лет. В группу вошли пациенты в возрасте от 13 до 35 лет: 43 пациента в возрасте до 18 лет, 39 пациентов в возрасте старше 18 лет.

2. Пациенты с наличием в клинической картине сложных парциальных приступов: 21 пациент, из них 13 девушек и 8 юношей. Средний возраст пациентов подгруппы – 22,7±7,2 года. В группу вошли пациенты в возрасте от 12 до 34 лет: 10 пациентов в возрасте до 18 лет, 11 пациентов в возрасте старше 18 лет.

3. Пациенты с наличием в клинической картине миоклонических приступов: 24 пациента, из них 16 девушек и 8 юношей. Средний возраст пациентов подгруппы – 22,6±5,2 года. В группу вошли пациенты в возрасте от 12 до 33 лет: 13 пациентов в возрасте до 18 лет, 11 пациентов в возрасте старше 18 лет.

Учитывая, что в случае эпилепсии с паттерном ВБС на ЭЭГ данные энцефалографии являются диагностически образующим критерием, всем пациентам был проведен ночной видеоэнцефалографический мониторинг (ВЭЭГ), являющийся «золотым стандартом» в диагностике эпилепсии [7]. Анализ длительного ВЭЭГ, включающего состояние бодрствования и ночного сна, проводился на электроэнцефалографах «Энцефалан-131-03» фирмы «НПКФ Медиком МТД» (Таганрог, Россия) и «Нейрон-Спектр» фирмы «Нейрософт» (Иваново, Россия) в специально оборудованных для проведения ВЭЭГ-мониторинга палатах.

Помимо визуального анализа графоэлементов, локализация источника эпилептической активности проводилась методом многошаговой дипольной локализации с использованием программы обработки ЭЭГ BrainLoc 6.00 (Ю. Коптелов, Россия).

Для выявления анатомического субстрата эпилепсии всем пациентам была проведена магнитно-резонансная томография (МРТ) головного мозга на сверхпроводящей системе Signa Infinity (GE, США) с напряженностью магнитного поля 1,5 Тл. Исследования проводили в трех взаимоперпендикулярных проекциях – аксиальной, фронтальной и саггитальной с использованием стандартного аксиального обзорного дебюта с базовым орбитомеатальным срезом.

Результаты исследования

Подгруппа 1. Пациенты с паттерном ВБС на ЭЭГ и наличием в клинической картине изолированных вторично-генерализованных судорожных приступов.

В подгруппе 1 обследовано 82 пациента, из них 47 девушек, 35 юношей, средний возраст – 21,8±5,4 лет. В группу вошли пациенты в возрасте от 13 до 35 лет: 43 пациента в возрасте до 18 лет, 39 пациентов в возрасте старше 18 лет.

Дебют эпилепсии у значительной части обследованных (48 (58,5%) из 82 пациентов) произошел в подростковом возрасте (с 12 до 18 лет) с минимумом в 12 лет. Во взрослом возрасте (старше 18 лет) эпилепсия дебютировала у 34 (41,5%) из 82 пациентов с максимумом в 30 лет. Средний возраст дебюта эпилептических приступов – 19,2±4,6 лет.

У подавляющего большинства обследованных (75 (91,5%) из 82 пациентов) анализ анамнеза и результаты клинко-инструментального обследования не позволили выявить этиологический фактор возникновения эпилепсии. Среди пациентов с дебютом эпилептических приступов в подростковом возрасте этиологический фактор обнаружить не удалось ни у одного из обследованных.

Семиология приступов. У всех пациентов основным видом приступом были ВГСР. Длительность приступа составляла 1-2 мин, после окончания пароксизма следовала спутанность до 30 мин и/или постприступный сон.

У большинства (57 (69,5%) из 82 пациентов) приступы возникали неожиданно: пациент не предчувствовал его начало, не успевал принять защитное положение и мог получить травмы. В кинематике данных приступов отсутствовал фокальный компонент. Данный вид приступов расценен как ВГСР с быстрой клинической генерализацией. Реже (25 (30,5%) из 82 пациентов) обследованные ощущали начало приступа. У всех пациентов данной группы приступ развивался по схеме «простой парциальный приступ – генерализованный тонико-клонический приступ». При дебюте эпилепсии в подростковом возрасте, в отличие от эпилепсии с дебютом во взрослом возрасте, в клинической картине чаще встречались ВГСР с быстрой клинической генерализацией (83,3 и 50,0% соответственно).

У 5 (6,1%) пациентов регистрировались простые парциальные приступы (ППП) без последующей генерализации.

Неврологический статус. Эпилепсия с паттерном ВБС на ЭЭГ и изолированными ВГСР характеризовалась отсутствием нарушений неврологического статуса (76 (92,7%) из 82 пациентов).

Результаты ВЭЭГ-мониторинга. У подавляющего большинства обследованных (80 (97,5%) из 82 пациентов) нарушения фоновой ритмики не зарегистрированы.

При ВЭЭГ-мониторинге паттерн ВБС обнаружен у всех пациентов. У пациентов с паттерном ВБС в рав-

ной степени мог быть выявлен как один, так и два источника фокальной эпилептической активности (52,4 и 47,6% соответственно). У пациентов с двумя источниками эпилептической активности второй источник всегда располагался в контралатеральном полушарии.

При анализе локализационных особенностей эпилептической активности было выявлено, что источник с максимальным индексом пароксизмальности располагался в передних отделах мозга: в лобной области у 36 (43,9%) из 82 пациентов, в медиальной заднелобно-височной области – у 38 (46,3%) из 82 пациентов, в латеральной височной области – у 9 (11,0%) из 82 пациентов. В задних отделах (теменная и затылочная область) источники эпилептической активности не зарегистрированы.

Исследование циркадных приоритетов феномена ВБС показало, что во время 2-й стадии сна данный энцефалографический паттерн регистрировали у подавляющего большинства обследованных (81 (98,8%) из 82 пациентов). Во время продолженной записи бодрствования его также регистрировали у значительной части обследованных (41 (50,0%) из 82 пациентов). Во время глубоких стадий медленного сна и во время быстрого сна паттерн ВБС не регистрировали ни у одного из пациентов.

Результаты нейровизуализации. При нейровизуализационном обследовании (МРТ головного мозга) пациентов с эпилепсией с паттерном ВБС и изолированными ВГСП структурных нарушений у большинства пациентов не выявлено (66 (80,5%) из 82 пациентов). Среди пациентов с дебютом эпилепсии в подростковом возрасте структурные нарушения головного мозга регистрировали лишь у 1 (2,1%) из 48 пациентов. Данные нарушения (локальная субатрофия) являлись неэпилептогенными.

Подгруппа 2. Пациенты с паттерном ВБС на ЭЭГ и сложными парциальными приступами.

В подгруппе 2 обследован 21 пациент, из них 13 девушек, 8 юношей, средний возраст – 22,7±7,2 года. В группу вошли пациенты в возрасте от 12 до 34 лет.

Дебют заболевания приходился на подростковый (11 (52,3%) из 21 пациента) и на взрослый (10 (47,6%) из 21 пациента) возраст, с минимумом в 12 лет и максимумом в 32 года. Средний возраст дебюта эпилептических приступов – 19,6±6,7 лет.

У подавляющего большинства пациентов (19 (91,6%) из 21 пациента) анализ анамнеза и результаты клиничко-инструментального обследования не позволили определить этиологический фактор возникновения эпилепсии. Среди пациентов с дебютом эпилептических приступов в подростковом возрасте этиологический фактор обнаружить не удалось ни у одного из обследованных.

У обследованных эпилепсия дебютировала либо с вторично-генерализованных судорожных приступов, к которым впоследствии присоединялись сложные парциальные приступы (11 (52,4%) из 21 пациента),

либо непосредственно с возникновением СПП (10 (47,6%) из 21 пациента).

Семиология приступов. Отличительной особенностью семиологии приступов в подгруппе 2 было наличие СПП. Частота СПП у различных пациентов была от единичных в месяц до нескольких раз в день.

СПП могли сопровождаться автоматизмами и соответствовать аутомоторным приступам по классификации Н. Luders, 2000 (6 (28,6%) из 21 пациента), СПП без моторных проявлений, соответствовавшие диалептическим приступам по классификации Н. Luders 2000, регистрировали у 15 (71,4%) из 21 пациента. У всех пациентов СПП имели небольшую длительность, не более 20 с и не сопровождались выраженной постприступной спутанностью, что делало их похожими по внешним проявлениям на абсансы.

У большинства обследованных (17 (81,0%) из 21 пациента) СПП возникали во время бодрствования, не связанного по времени с периодом пробуждения, в единичных случаях СПП возникали после пробуждения (2 (9,5%) из 21 пациента) и во все периоды бодрствования (2 (9,5%) из 21 пациента).

Характерной особенностью течения эпилепсии в подгруппе 1Б было наличие в клинической картине ВГСП (17 (81,0%) из 21 пациента), которые длились до 1,5 мин, с последующей постприступной спутанностью до 15 мин. Для большинства из них (11 (64,7%) из 17 пациентов) возникновение приступов было внезапным, они не успевали занять безопасное положение и могли получить травмы. В кинематике данных приступов отсутствовал фокальный компонент. Это позволило расценить их как ВГСП с быстрой клинической генерализацией.

Реже (6 (35,3%) из 17 пациентов), обследуемые предчувствовали начало ВГСП. У четырех пациентов данной группы приступ развивался по схеме «простой парциальный приступ – диалептический приступ – генерализованный тонико-клонический приступ», у двух пациентов – по схеме «простой парциальный приступ – генерализованный тонико-клонический приступ».

В единичном случае (1 (4,8%) из 21 пациента) в структуре клинической картины эпилепсии были простые парциальные приступы (ППП) в виде соматосенсорной ауры, представленной ощущением онемения руки.

Следует отметить, что при дебюте эпилепсии в подростковом возрасте, в отличие от эпилепсии с дебютом во взрослом возрасте, в клинической картине чаще встречались диалептические приступы (81,8 и 60,0% соответственно) и реже – аутомоторные приступы (18,2 и 40,0% соответственно). Кроме этого, при дебюте эпилепсии в подростковом возрасте, в отличие от эпилепсии с дебютом во взрослом возрасте, в клинической картине чаще встречались ВГСП с быстрой клинической генерализацией (88,9 и 37,5% соответственно).

Неврологический статус. У подавляющего боль-

шинства обследованных (19 (90,5%) из 21 пациента) нарушения неврологического статуса не выявлены. Среди пациентов с дебютом эпилепсии в подростковом возрасте нарушения неврологического статуса не зарегистрированы.

Результаты ВЭЭГ-мониторинга. У всех пациентов нарушения фоновой ритмики не зарегистрированы. По данным рутинной ЭЭГ, наличие паттерна ВБС в пассивном бодрствовании зарегистрировано в единичных случаях (2 (9,5%) из 21 пациента). При проведении ВЭЭГ-мониторинга паттерн ВБС зарегистрирован у всех пациентов.

У большинства обследованных (14 (66,7%) из 21 пациента) зарегистрировано несколько источников эпилептической активности различного индекса пароксизмальности, из них у 1 (4,8%) из 21 пациента обнаружено 4 независимых источника эпилептической активности. Один источник эпилептической активности обнаружен у 7 (33,3%) из 21 пациента.

При анализе локализационных особенностей эпилептической активности было выявлено, что источник с максимальным индексом пароксизмальности располагался в передних отделах мозга: в лобной области (12 (57,1%) из 21 пациента), в медиальной заднелобно-височной области (7 (33,3%) из 21 пациента), в латеральной височной области (3 (14,3%) из 21 пациента). В задних отделах (теменная и затылочная область) источники эпилептической активности не зарегистрированы.

Исследование циркадных приоритетов феномена ВБС показало, что во время 2-й стадии сна данный энцефалографический паттерн регистрировался у всех обследованных. Во время продолженной записи бодрствования он также регистрировался у значительной части обследуемых (11 (52,4%) из 21 пациента). Во время глубоких стадий медленного сна и во время быстрого сна паттерн ВБС не зарегистрирован ни у одного из пациентов.

Результаты нейровизуализации. У большинства пациентов с паттерном ВБС на ЭЭГ и преобладанием СПП в клинической картине эпилепсии структурных нарушений головного мозга, по данным МРТ, не определялось (18 (85,7%) из 21 пациента). Среди пациентов с дебютом эпилепсии в подростковом возрасте структурные нарушения головного мозга не зарегистрированы.

Подгруппа 3. Пациенты с паттерном ВБС на ЭЭГ и миоклоническими приступами

В подгруппе 3 обследовано 24 пациента, из них 16 девушек, 8 юношей, средний возраст – 22,6±5,2 года. В группу вошли пациенты в возрасте от 12 до 34 лет.

Дебют эпилепсии приходился на подростковый возраст (с 12 до 18 лет) (14 (58,3%) из 24 пациентов) с минимумом в 12 лет и взрослый возраст (10 (41,7%) из 24 пациентов), с максимумом в 32 года. Средний возраст дебюта эпилептических приступов – 19,2±3,4 года.

Наиболее часто в подгруппе 3 эпилепсия дебютировала с вторично-генерализованных судорожных

приступов, к которым впоследствии присоединялись миоклонические приступы (12 (50,0%) из 24 пациентов), либо с собственно миоклонических приступов (11 (45,8%) из 24 пациентов). В единичном случае (1 (4,2%) из 24 пациентов) заболевание начиналось с парциальных приступов.

У подавляющего большинства обследованных (22 (91,6%) из 24 пациентов) анализ анамнеза и результаты клиничко-инструментального обследования не позволили выявить этиологический фактор возникновения эпилепсии. Среди пациентов с дебютом эпилептических приступов в подростковом возрасте этиологический фактор обнаружить не удалось ни у одного из обследованных.

Семиология приступов. Отличительной особенностью семиологии эпилепсии в этой подгруппе было наличие МП. Частота МП у различных пациентов была от единичных в месяц до нескольких раз в день.

Для данного варианта течения эпилепсии были характерны билатеральные миоклонии в мышцах верхнего плечевого пояса и шеи (17 (70,8%) из 24 пациентов), периодически (7 (29,2%) из 24 пациентов) отмечался унилатеральный характер миоклоний.

У большинства обследованных (15 (62,5%) из 24 пациентов) миоклонии возникали во время бодрствования, не связанного по времени с периодом пробуждения, реже отмечалось их возникновение после пробуждения (5 (20,8%) из 24 пациентов), во все периоды бодрствования (3 (12,5%) из 24 пациентов), во время сна (1 (4,2%) из 24 пациентов).

Следует отметить, что при дебюте эпилепсии в подростковом возрасте, в отличие от эпилепсии с дебютом во взрослом возрасте, в клинической картине чаще встречались билатеральные миоклонии (85,7 и 50,0% соответственно).

У основной группы пациентов (17 (70,8%) из 24 пациентов) в клинической картине зарегистрированы ВГСП. Длительность приступа составляла от 1-2 мин, после окончания пароксизма следовала спутанность до 30 мин и постприступный сон.

Наиболее часто (12 (70,6%) из 17 пациентов) возникновение ВГСП было внезапным для пациента, он не успевал занять безопасное положение и мог получить травмы. В кинематике пароксизма отсутствовал фокальный компонент. Данный вид приступов расценен как ВГСП с быстрой клинической генерализацией.

5 (20,8%) из 17 пациентов предчувствовали начало ВГСП. У всех пациентов данной группы приступ развивался по схеме «простой парциальный приступ – генерализованный тонико-клонический приступ». Сохранение сознания в дебюте приступов, наличие фокального компонента в кинематике пароксизма, по данным видеозаписи приступов и рассказов очевидцев, указывает на фокальный характер приступов. Данный вид приступов расценен как ВГСП с медленной клинической генерализацией. Следует отметить, что при дебюте эпилепсии в подростковом

возрасте, в отличие от эпилепсии с дебютом во взрослом возрасте, в клинической картине чаще встречались ВГСП с быстрой генерализацией (81,8 и 50,0% соответственно).

В единичных случаях, помимо МП и ВГСП, в структуре клинической картины эпилепсии были редкие (менее 5 раз в год) СПП (1 (4,2%) из 24 пациентов), соответствовавшие по классификации Н. Luders (2000) диалептическим. Кроме этого, единично регистрировались ПП в виде сенсорной ауры, представленной ощущением «сведения» руки (1 (4,2%) из 24 пациентов).

Неврологический статус. У подавляющего большинства обследованных (22 (91,7%) из 24 пациентов) нарушения неврологического статуса не выявлены. Среди пациентов с дебютом эпилепсии в подростковом возрасте нарушения неврологического статуса не зарегистрированы.

Результаты ВЭЭГ-мониторинга. Для данного варианта течения эпилепсии было характерно отсутствие нарушений фоновой ритмики (23 (95,8%) из 24 пациентов). У одного (4,2%) из 24 пациентов отмечалось выраженное нарушение фоновой ритмики в виде ее диффузного замедления. При проведении рутинной ЭЭГ наличие паттерна ВБС в пассивном бодрствовании зарегистрировано только у 4 (16,7%) из 24 пациентов. При проведении ВЭЭГ-мониторинга паттерн ВБС зарегистрирован у всех пациентов.

Помимо диффузных видов эпилептической активности (паттерн ВБС), у пациентов регистрировались и фокальные паттерны эпилептической активности (пик-волновые комплексы, комплексы острая-медленная волна). У обследованных в равной степени мог быть как один, так и два источника эпилептической активности различного индекса пароксизмальности (54,2 и 45,8% соответственно). У пациентов с двумя источниками эпилептической активности второй источник всегда располагался в контралатеральном полушарии.

При анализе локализационных особенностей эпилептической активности было выявлено, что ее источник с максимальным индексом пароксизмальности эпилептической активности располагался в передних отделах мозга: в лобной области (10 (41,7%) из 24 пациентов), в медиальной лобно-височной области (9 (37,5%) из 24 пациентов), наиболее редко в латеральной височной области (5 (20,8%) из 24 пациентов). В задних отделах (теменная и затылочная область) источники эпилептической активности не зарегистрированы.

Исследование циркадных приоритетов феномена ВБС показало, что во время 2-й стадии сна данный энцефалографический паттерн регистрировался у всех обследованных. Во время продолженной записи бодрствования он также регистрировался у значительной части обследованных (14 (58,3%) из 24 пациентов). Во время глубоких стадий медленного сна и во время быстрого сна паттерн ВБС не зарегистрирован ни у одного из пациентов.

Результаты нейровизуализации. У большинства пациентов с паттерном ВБС на ЭЭГ и МП в клинической картине эпилепсии структурных нарушений головного мозга, по данным МРТ, не определялось (20 (83,3%) из 24 пациентов). Среди пациентов с дебютом эпилепсии в подростковом возрасте структурные нарушения головного мозга не зарегистрированы.

Обсуждение

По результатам анализа анамнеза и клинико-инструментального обследования пациентов было выявлено, что фокальная эпилепсия с паттерном ВБС на ЭЭГ при дебюте в подростковом возрасте, в отличие от эпилепсии, дебютировавшей во взрослом возрасте, во всех случаях являлась проявлением нелезиональной эпилепсии. Это соответствует результатам зарубежных исследований, в которых описывается возникновение эпилепсии с паттерном ВБС на ЭЭГ в отсутствии явного повреждающего фактора [4].

При эпилепсии с паттерном ВБС на ЭЭГ в случае дебюта в подростковом возрасте наиболее часто встречающимся видом приступов были судорожные тонико-клонические приступы (93,9%), что соответствует данным L. Jin et al., которые свидетельствуют о том, что данный вариант пароксизмов составляет «ядро» заболевания [4].

В кинематике приступов при эпилепсии с паттерном ВБС на ЭЭГ при дебюте в подростковом возрасте выраженный фокальный характер обнаруживался достаточно редко: лишь у 17,7% пациентов с ВГСП в клинической картине обнаруживалось постепенное начало пароксизма, ощущавшееся пациентом. Эти результаты соответствуют данным W.T. Blume, в которых отмечается, что наиболее часто ВГСП при эпилепсии с паттерном ВБС на ЭЭГ характеризуются быстрой клинической генерализацией [3].

Анализ локализации источника эпилептической активности при эпилепсии с паттерном ВБС на ЭЭГ с дебютом в подростковом возрасте показал наиболее частое его расположение в передних и медиобазальных отделах мозга: у 30 из 66 пациентов (45,5%) он располагался в медиальных лобных отделах, у 29 из 66 пациентов (43,9%) – в медиальных задне-лобно-височных отделах. Это соответствует данным литературы, в которых описано, что для эпилепсии с паттерном ВБС на ЭЭГ более характерна медиальная лобная, реже – медиальная височная локализация источника эпилептической активности [1,3]. Расположение источников ВБС в латеральных отделах (латеральной височной области) зарегистрировано только у 7 из 66 пациентов (10,6%). В теменных и затылочных отделах мозга источники эпилептической активности в исследуемой группе не регистрировались, хотя, по данным литературы, в редких случаях возможно расположение источника эпилептической активности в теменных [2] и даже затылочных отделах [9].

Крайне важным результатом данного исследования было обнаружение фенотипических копий идиопати-

ческих генерализованных эпилепсий, в частности, юношеской миоклонической эпилепсии (ЮМЭ), юношеской абсансной эпилепсии (ЮАЭ), эпилепсии с изолированными генерализованными судорожными приступами. У 21,2% пациентов с дебютом эпилепсии в подростковом возрасте в клинической картине регистрировались миоклонические приступы, большинство из которых (85,7%) имели билатеральный характер, что с учетом возраста дебюта приступов и сочетания с судорожными тонико-клоническими приступами, создавало сходство с клинической картиной ЮМЭ. В зарубежных публикациях также придавалось большое значение возможности существования миоклонических приступов при фокальной эпилепсии с паттерном ВБС, приведших к неправильной диагностике и, как следствие, к неверному выбору лечения [5,6].

У 16,7% пациентов с дебютом эпилепсии в подростковом возрасте в клинической картине регистрировались сложные парциальные приступы, которые в большинстве случаев (81,8%) были диалептическими абсансноподобными приступами, сходными по внешним проявлениям с абсансами при ЮАЭ. Таким образом, фокальная эпилепсия с паттерном ВБС на ЭЭГ может формировать фенотипические копии ЮАЭ, что

подтверждает данные исследований, в которых описывается существование абсансноподобных приступов при данном варианте эпилепсии [8,10].

Заключение

Результаты комплексного клинико-инструментального анализа показали, что при дебюте в подростковом возрасте фокальная эпилепсия с паттерном ВБС на ЭЭГ является проявлением нелезиональной эпилепсии с наиболее частым расположением источника эпилептической активности в медиальных лобных и медиальных височных отделах головного мозга. В клинической картине фокальной эпилепсии с паттерном ВБС на ЭЭГ при дебюте в подростковом возрасте более часто, чем при дебюте во взрослом возрасте, встречаются приступы, характерные для генерализованных форм эпилепсии: билатеральные миоклонические приступы, диалептические абсансноподобные приступы, тонико-клонические приступы с быстрой клинической генерализацией. В ряде случаев возможно формирование фенотипических копий идиопатических генерализованных эпилепсий, имеющих аналогичный спектр семиологии приступов.

Литература:

1. Agostini M.A., Garcia M.C., Diaz-Arrastia R. et al. Clinical, electroencephalographic and neuroradiologic characteristics of secondary bilateral synchrony in localization-related epilepsy. *Epilepsia*. 2002; 43 (7): 34 p.
2. Awerbuch G., Oommen K.J., Sandyk R. Interictal temporal lobe epileptiform discharges and their relationship to secondarily generalized epilepsy. *International Journal of Neuroscience*. 1988; 43 (1&2): 115-122.
3. Blume W.T., Pillay N. Electrographic and clinical correlates of secondary bilateral synchrony. *Epilepsia*. 1985; 26: 636-641.
4. Jin L. A reappraisal of secondary bilateral synchrony. *Neurology Asia*. 2007; 12: 29-35.
5. Kobayashi K., Maniwa S., Ogino T. et al. Myoclonic seizures combined with partial seizures and probable pathophysiology of secondary bilateral synchrony. *Clin. Neurophysiol.* 2000 Oct; 111 (10): 1813-1816.
6. Kubota F., Shibata N., Shiihara Y. et al. Frontal lobe epilepsy with secondarily generalized 3 Hz spike-waves: a case report. *Clin Electroencephalogr.* 1997 Jul; 28 (3): 166-171.
7. Lagerlund T.D., Cascino G.D., Cicora K.M., Sharbrough F.W. Long term electroencephalographic monitoring for diagnosis and management of seizures. *Mayo Clin Proc.* 1996 Oct; 71 (10): 1000-1006.
8. Tezer F.I., Dericioglu N., Saygi S. Generalized spike-wave discharges with focal onset in a patient with head trauma and diffuse cerebral lesions: a case report with EEG and cranial MRI findings. *Clinical EEG and neuroscience: official journal of the EEG and Clinical Neuroscience Society (ENCS)*. 2004; 35 (3): 151-157.
9. Tinuper P., Cerullo A., Marini C. et al. Epileptic drop attacks in partial epilepsy: clinical features, evolution, and prognosis. *Neurol. Neurosurg. Psychiatry*. 1998; 64: 231-237.
10. Yamanouchi H., Suzuki H., Sakuragawa N. et al. Absence attacks with secondary bilateral synchrony. *No To Hattatsu*. 1992 May; 24 (3): 215-221.

CLINICAL FEATURES OF FOCAL EPILEPSY WITH SECONDARY BILATERAL SYNCHRONIZATION ON EEG AMONG ADOLESCENTS

Sadykov T.R.¹, Rumyantsev A.G.², Generalov V.O.¹, Kazakova Yu.V.¹

¹ Centre of adoption of modern medical technologies «Planeta Med», Moscow

² State scientific and clinical centre of child hematology, oncology and immunology by the name of Dmitry Rogachev, Moscow

Abstract: current work is dedicated to analysis of features of clinical and encephalographic manifestations of focal epilepsy with secondary bilateral synchronization on EEG and onset in adolescence. The other aim was comparison these findings among patients with onset in adolescents and adult patients. We analyzed data of 66 adolescent patients and 61 adult patients with focal epilepsy with secondary bilateral synchronization on EEG. All patients were investigated with prolonged videoencephalographic monitoring and MRI of the brain. Analysis of types of epileptic seizures was made too. We revealed that etiological factor of focal epilepsy with secondary bilateral synchronization on EEG could not be found in case of onset of epilepsy in adolescence in contrast to epilepsy with onset in adult age. Secondary generalized convulsive seizures with fast generalization, bilateral myoclonic seizures and dialeptic seizures were more appropriate for focal epilepsy with secondary bilateral synchronization on EEG in case of onset of epilepsy in adolescence than for epilepsy with onset in adult age. Moreover focal epilepsy with secondary bilateral synchronization on EEG in case of onset in adolescence can form phenotypical copies of idiopathic generalized forms of epilepsy.

Key words: epilepsy, secondary bilateral synchronization, videoencephalographic monitoring.