

ТРАВМАТОЛОГИЯ И ОРТОПЕДИЯ

УДК 616.574 – 001.5 – 089.84 – 7(045)

ЧРЕСКОСТНЫЙ ОСТЕОСИНТЕЗ ДИАФИЗАРНЫХ ПЕРЕЛОМОВ КОСТЕЙ ПРЕДПЛЕЧЬЯ

К.К. Левченко - ГОУ ВПО Саратовский ГМУ Росздрава, ассистент кафедры травматологии и ортопедии, кандидат медицинских наук; **О.В. Бейдик** - ГОУ ВПО Саратовский ГМУ Росздрава, профессор кафедры травматологии и ортопедии, доктор медицинских наук; **Х.С. Карнаев** - ГОУ ВПО Саратовский ГМУ Росздрава, аспирант кафедры травматологии и ортопедии; **Т.Н. Лукпанова** - ГОУ ВПО Саратовский ГМУ Росздрава, аспирант кафедры травматологии и ортопедии; **Е.И. Шоломова** - ГОУ ВПО Саратовский ГМУ Росздрава, аспирант кафедры нервных болезней. E-mail: tinalev@78@mail.ru

Авторами статьи предложен метод хирургического лечения диафизарных переломов предплечья с использованием стержневых аппаратов внешней фиксации, которые обеспечивают большую жесткость фиксации и уменьшение числа осложнений.

Ключевые слова: чрескостный остеосинтез, диафизарные переломы, кости предплечья.

EXTERNAL FIXATION OF FOREARM SHAFT FRACTURE

K.K. Levchenko - Saratov State Medical University, Department of Traumatology and Orthopedics, Assistant, Candidate of Medical Science; **O.V. Beidik** - Saratov State Medical University, Department of Traumatology and Orthopedics, Professor, Doctor of Medical Science; **Kh. S. Karnae**v - Saratov State Medical University, Department of Traumatology and Orthopedics, Post-graduate; **T.N. Lukpanova** - Saratov State Medical University, Department of Traumatology and Orthopedics, Post-graduate; **E.I. Scholomova** - Saratov State Medical University, Department of Nervous System Diseases, Post-graduate. E-mail: tinalev@78@mail.ru

The authors of the article suggest way of surgical treatment of forearm fracture using pivot external fixation, which provides great inflexibility of fixation and reduction of complications.

Key words: external fixation, shaft fracture, forearm.

Диафизарные переломы предплечья, по данным разных авторов, составляют от 17,5 до 68,2% от всех переломов верхней конечности [10] и характеризуются сложностью и разнообразием смещения отломков, поэтому идеально точная закрытая репозиция при переломах со смещением, как правило, невозможна [5, 6]. Среди хирургических методов лечения наиболее широко распространен погружной остеосинтез. Недостатками погружного остеосинтеза являются травматичность, большое число инфекционных осложнений, повторное оперативное вмешательство по удалению металлоконструкции. Относительная доля случаев применения чрескостного остеосинтеза в лечении диафизарных переломов предплечья среди других методов составляет не более 12%, хотя реальная потребность в его использовании соответствует примерно 65% [7, 11]. Однако применяемые в медицинской практике схемы спицевой чрескостной фиксации тоже не всегда дают хорошие результаты, что сопряжено с рядом специфических неудобств и осложнений [2]. Проведение спиц вне мышечных лож практически

невозможно. При этом функциональное лечение в процессе фиксации переломов предплечья в ряде случаев затруднено из-за прорезывания и воспаления мягких тканей, некрозов кожи в области спиц, что впоследствии приводит к развитию контрактур в смежных суставах. Из-за расшатывания спицевых остеофиксаторов в кости снижается стабильность остеосинтеза [1]. В результате происходят изменения деформационно-динамических электропотенциалов и нарушаются процессы остеогенеза на границе «кость – имплантат», что приводит к разрушению костной ткани. При этом технические особенности закрепления спиц связаны с необходимостью применения относительно громоздких конструкций аппаратов внешней фиксации, предполагающих достаточно трудоемкую технологию монтажа и, как следствие, увеличение времени оперативного вмешательства [2].

Важную роль в эффективности сращения перелома и реабилитации больного играет жесткость фиксации отломков с помощью металлоконструкций. Величина жесткости фиксации должна быть такой,

чтобы перемещения и углы поворота поперечного сечения кости в зоне перелома от функциональных нагрузок не превышали допустимых значений [4]. Данные показатели назначаются из условий отсутствия травматизации образующегося костного регенерата, нарушения процессов его консолидации и сращения перелома. Величина жесткости фиксации зависит от конструкции и материала остеофиксатора. Одним из наиболее эффективных путей выбора и разработки наилучших схем фиксации является моделирование схем остеосинтеза. При этом создается модель внешней фиксации, обладающая свойствами, которые позволяют определить наилучшую для данной клинической ситуации схему остеосинтеза. Размещение фиксаторов и других элементов при прочих равных условиях должно обеспечить оптимальную жесткость, наилучшую управляемость при минимальном числе фиксаторов, что может быть достигнуто с помощью биомеханического и математического моделирования. Полученные результаты позволяют обоснованно выбрать схему внешней фиксации и вид металлоконструкции, определить объем безопасной нагрузки на прооперированную конечность на всех этапах лечения и реабилитации [3].

Целью исследования является оценка результатов лечения больных с диафизарными переломами предплечья при использовании различных схем чрескостного остеосинтеза.

Материалы и методы. В клиническом исследовании принимали участие 75 больных. Первую основную группу составляли 25 пациентов, у которых применялся стержневой аппарат внешней фиксации. Из них – 60 % мужчин и 40% женщин; пациенты трудоспособного возраста – 96%. Вторую контрольную группу составляли 25 пациентов, у которых применялся спице-стержневой аппарат внешней фиксации. Из них – 68 % мужчин и 32% женщин; пациенты трудоспособного возраста – 88%. Третью контрольную группу составляли 25 пациентов, у которых применялся спицевой аппарат внешней фиксации. Из них – 56 % мужчин и 46% женщин, пациенты трудоспособного возраста – 92%.

При остеосинтезе для внешних конструкций мы использовали детали из серийно выпускаемых наборов аппарата Илизарова; в качестве остеофиксаторов использовали спицы Киршнера и стержневые конструкции типа ЦИТО, Штеймана и Шанца диаметром 3 – 4 мм. Остеофиксаторы устанавливали на уровне метафизов и диафизов костей предплечья с учетом расположения мышечных лож. На уровне проксимального метафиза стержневые остеофиксаторы вводили при сгибании в локтевом суставе не менее 90°, тем самым создавая запас для мягких тканей предплечья и предупреждения прорезывания кожных покровов, а также предотвращая развитие контрактуры локтевого сустава. Стержни к внешним опорам крепили с помощью кронштейнов, что при необходимости позволяло манипулировать фиксаторами с целью коррекции деформации. Спицевые фиксаторы устанавливали путем перекреста также на уровне метафизарных и дифизарных отделов костей предплечья по методике Г.А. Илизарова. В случае комбинированного спице-стержневого остеосинтеза стержни вводили на уровне метафизов костей предплечья, а на уровне диафизов проводили спицы Киршнера путем их перекреста.

Пациентам с незначительным смещением отломков устраняли смещение одномоментно в ходе опе-

рации. Более выраженное смещение устраняли в последующем путем дробной distraction или компрессии.

Совместно с СГТУ проведено исследование по определению и сравнению жесткости фиксации костных отломков интрамедуллярным стержнем, наkostной пластиной спицевым и стержневым аппаратами внешней фиксации.

Компьютерное моделирование схем остеосинтеза осуществлялось с помощью программного комплекса (ПК) Лира 9.0. Он применяется при расчетах прочности, жесткости и устойчивости конструктивных элементов различного назначения и основан на использовании метода конечных элементов (МКЭ).

Сравнительный анализ показал, что наибольшую жесткость закрепления костных отломков по всем видам нагрузки обеспечивает наkostная пластина. Это объясняется тем, что в соответствии с условиями работы конструкции остеофиксатора изгибу подвергается сама пластина, которая имеет значительную изгибную жесткость по сравнению с остеофиксаторами других схем. Однако при моделировании фиксации наkostной пластины на костных фрагментах считалось, что шурупы жестко закреплены в кортикальном слое. Это допущение будет оправдано при нагрузках, не вызывающих смещение костной ткани по резьбе шурупов. Таким образом, наkostная пластина может быть применена лишь в определенном интервале нагрузки. По остальным схемам фиксации наибольшую жесткость обеспечивает аппарат стержневого типа. Это вызвано большей суммарной жесткостью стержневых фиксаторов по сравнению со спицами и интрамедуллярным стержнем. Среднюю жесткость фиксации показал интрамедуллярный стержень. Это обусловлено тем, что при сжимающей нагрузке стержень находился в сжато-изгибаемом положении, а следовательно, деформировался меньше, чем при изгибающих нагрузках. Спицевой аппарат для всех видов нагрузки показал наименьшую жесткость.

Для определения эффективности терапии использовали:

- 1) клиническое исследование, включавшее оценку состояния больных;
- 2) рентгенологический метод на аппаратуре РЕ-НЕКС-50-6-2ПМ отечественного производства;
- 3) реовазографию (производили при помощи реографа «Рео-Спектр» фирмы «НейроСофт», Россия с программным обеспечением Copyright, 1992 - 2001 г.);
- 4) метод электронейромиографии на аппарате «Нейромиан» производства «МЕДИКОМ-МТД», г. Таганрог.

Результаты исследования

Ведение пациентов осуществляли, следуя общим принципам ведения послеоперационных больных. Перевязки начинали выполнять со 2-го дня после операции с последующей периодичностью 1 раз в 7 - 10 дней. С целью профилактики контрактуры локтевого и лучезапястного суставов с первых дней после операции назначали лечебную гимнастику. В послеоперационном периоде проводили контроль жесткости фиксации в случае спицевого и спице-стержневого остеосинтезов. После стабилизации аппарата, когда больной не нуждался в ежедневных перевязках, его переводили на амбулаторное лечение. Решение вопроса о снятии аппарата принимали на основании рентгенологических и клинических признаков перестройки костного регенерата. В среднем сро-

ки иммобилизации аппаратами внешней фиксации составили 3 – 4 месяца. Также в послеоперационном периоде больным назначали фонофорез карипази-ма с хондрокидом, индометацином и гепарином (по авторской методике) для профилактики деформирующего артроза локтевого и лучезапястного суставов.

Число осложнений в первой основной группе составило 8% - 2 случая расшатывания стержней (эти осложнения были устранены по мере их возникновения и на конечный результат лечения не повлияли). Во второй группе число осложнений составило 16% из них 4 случая воспаления мягких тканей в местах выхода спиц и стержней. В третьей группе число осложнений составило 28%, из них 5 случаев воспаления мягких тканей в местах выхода спиц, 1 случай несращения перелома и 1 случай неврита локтевого нерва.

С целью оценки функциональности и травматичности предлагаемых методик исследовали состояние макрогемодинамики в первые трое суток после операции чрескостного остеосинтеза. Анализ полученных результатов показал, что у обследованных во всех трех группах в первые трое суток после операции реографический индекс (РИ) на поврежденной и интактной конечностях соответственно был равен $0,59 \pm 0,02$ и $0,72 \pm 0,03$. Пульсовой объем (АЧП) составил соответственно $0,75 \pm 0,04$ и $0,92 \pm 0,03$, соответственно. Отношение времени восходящей части реограммы к длительности всей волны на стороне поврежденной конечности ($18,19 \pm 0,16$) было достоверно меньше по сравнению с интактной конечностью ($23,03 \pm 0,09$). Различия между поврежденной и интактными конечностями между группами были статистически значимыми ($p < 0,05$). Выявленные различия позволяют сделать вывод о наличии умеренного спазма резистивных сосудов поврежденной верхней конечности в раннем посттравматическом и послеоперационном периодах. К моменту снятия аппарата внешней фиксации интенсивность кровотока в поврежденной и интактной конечностях во всех трех группах не имела существенных отличий. Реографический индекс на поврежденной конечности у пациентов первой группы повысился до $0,69 \pm 0,04$, в то время как у пациентов второй группы – до $0,69 \pm 0,04$, а у пациентов третьей группы – до $0,68 \pm 0,04$. Объемный кровоток (АЧП) увеличился на стороне поражения соответственно в первой группе до $0,89 \pm 0,09$, во второй – $0,89 \pm 0,09$, и в третьей группе – до $0,88 \pm 0,09$. Приближение к нормальному уровню показателя Т во всех трех группах на стороне повреждения ($22,43 \pm 0,18$) к моменту сращения перелома и прекращения внешней фиксации позволило сделать заключение о нормализации тонуса и эластичности сосудов поврежденной верхней конечности к моменту сращения перелома. На

основании этого мы рекомендовали больным в послеоперационном периоде прием трентала или его аналогов и детралекса.

Таким образом, анализ динамики показателей реовазограмм сосудов верхних конечностей у обследованных пациентов свидетельствует о том, что наличие разработанного стержневого аппарата внешней фиксации, осуществляющего остеосинтез сломанных костей предплечья, не оказывает существенного негативного влияния на регионарный периферический кровоток поврежденной верхней конечности. Следовательно, отмеченные в раннем посттравматическом и послеоперационном периодах отклонения показателей реовазограммы поврежденной конечности в большей степени обусловлены реакцией на травму (перелом).

По результатам электронейромиографии установили, что в первые трое суток после операции существуют незначительная аксонопатия и миелопатия лучевого и срединного нервов, признаки которых значительно регрессируют уже в первый месяц послеоперационного периода.

К моменту демонтажа аппарата внешней фиксации показатели скорости проведения импульсов в первой контрольной группе полностью нормализовались, в то время как у пациентов второй и третьей контрольных групп имелась тенденция к снижению амплитуды М – ответа с указанных нервов, а у одного из пациентов третьей контрольной группы в ходе лечения развился неврит локтевого нерва.

Таким образом, в результате проведенного ЭНМГ-исследования в раннем послеоперационном периоде нами было установлено, что оперативное вмешательство с использованием аппаратов внешней фиксации по разработанной нами методике не влияет на скорость и амплитуду проведения нервного импульса по волокнам основных нервов плечевого сплетения.

Клинический пример. Больному З., 16 лет, с диагнозом: закрытый диафизарный перелом костей правого предплечья со смещением фрагментов, – выполнена операция – остеосинтез АВФ стержневого типа (рис. 1, 2).

После обработки операционного поля введены консольные стержневые фиксаторы путем ручного вкручивания в метафизарные и диафизарные отделы костей предплечья. Стержни закреплены с помощью кронштейнов во внешних опорах (рис. 3 – 7).

Аппараты демонтированы через 3,5 месяца. Ось предплечья правильная. Движения в локтевом и лучезапястном суставах в полном объеме (рис. 8).

Заключение. Таким образом, малотравматичность метода, стабильный остеосинтез и раннее физио-функциональное лечение позволяют добиться абсолютного большинства положительных результатов в лечении диафизарных переломов предплечья.

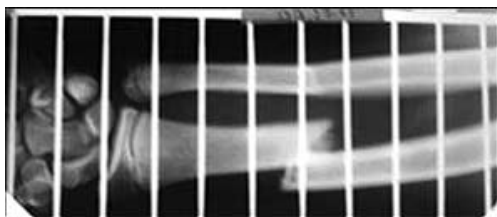


Рис. 1. Больной З., 16 лет, рентгенограмма правого предплечья в прямой проекции до лечения

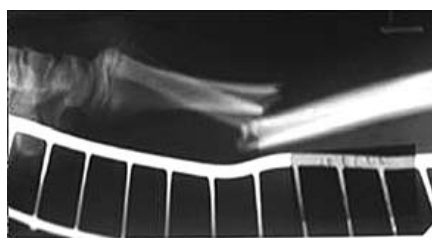

Рис. 2. Больной З., 16 лет, рентгенограмма правого предплечья в боковой проекции до лечения




Рис. 3. Больной З., 16 лет, рентгенограммы правого предплечья в процессе лечения

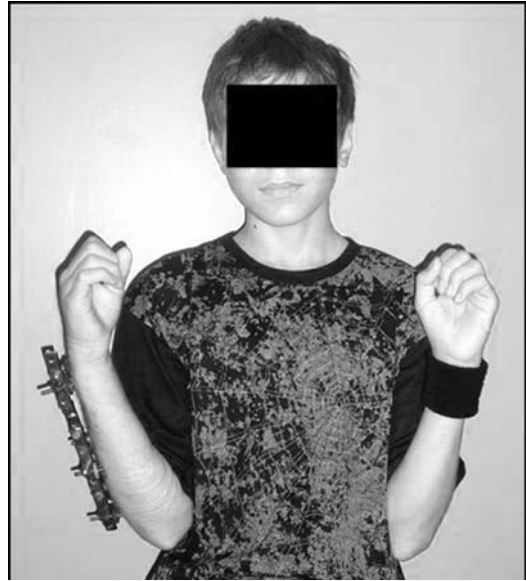

Рис. 4. Больной З., 16 лет, внешний вид больного в процессе лечения

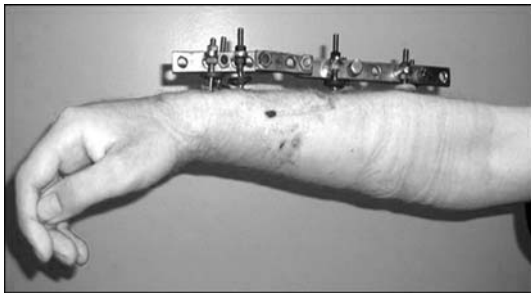


Рис. 5. Больной З., 16 лет, внешний вид правого предплечья в процессе лечения



Рис. 6. Больной З., 16 лет, функциональные возможности правой верхней конечности в процессе лечения

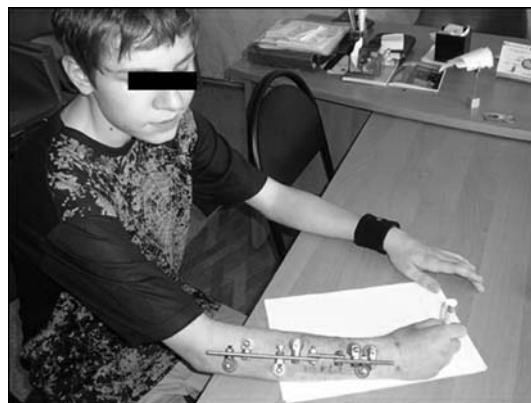

Рис. 7. Больной З., 16 лет, функциональные возможности правой верхней конечности в процессе лечения

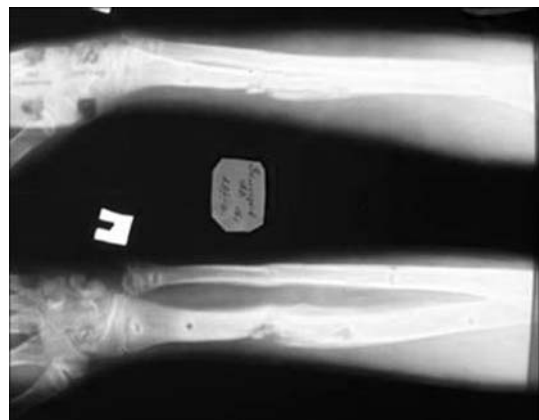


Рис. 8. Больной З., 16 лет, рентгенограммы правого предплечья после лечения

БИБЛИОГРАФИЧЕСКИЙ СПИСОК

1. Барабаш, А.П. Совершенствование методик чрескостного остеосинтеза при лечении поврежденных костей предплечья / А.П. Барабаш, Л.Н. Соломин // Травмат. и ортопед. России. – 1995. - № 4. – С. 52 – 56.
2. Экспериментальное обоснование применения стержневого чрескостного остеосинтеза трубчатых костей / О.В. Бейдик и др. // Материалы междунар. научно-практ. конф. – Курган, 2004. – С. 40 – 42.
3. Моделирование наружного чрескостного остеосинтеза / О.В. Бейдик и др. - Саратов, 2002. – 198 с.
4. Дубровский, В.И. Биомеханика / В.И. Дубровский, В.Н. Федорова. – М.: ВЛАДОС-ПРЕСС, 2004. – 672 с.
5. Каплунов, О.А. Чрескостный остеосинтез по Илизарову в травматологии и ортопедии / О.А. Каплунов. - М.: ГЭОТАР-МЕД, 2002. – 301с.
6. Кривошапко, С.В. Остеосинтез длинных трубчатых костей верхних конечностей спицевым аппаратом внеш-

ней фиксации облегченной конструкции / С. В. Кривошапко // Казан. мед. журн. – 1997. - № 1. – С. 68 – 69.

7. Ли, А.Д. Руководство по чрескостному компрессионно-дистракционному остеосинтезу / А.Д. Ли, Р.С. Баширов. – Томск: Красное знамя, 2002. – 308 с.

8. Организация восстановительного лечения пострадавших с повреждениями опорно-двигательной системы и их последствиями / Л.А. Попова и др. – Спб., 1995. – 30 с.

9. Соломин, Л.Н. Основы чрескостного остеосинтеза аппаратом Г.А. Илизарова / Л.Н.Соломин, А.А.Артемьев, О.А.Каплунов. – Спб.: МОРСАР АВ, 2005. – 580 с.

10. Возможности чрескостного остеосинтеза по Илизарову при лечении закрытых диафизарных оскольчатых переломов длинных трубчатых костей верхних конечностей / Ю.М. Сысенко и др. // Гений ортопедии. – 1998. - № 4. – С. 87 – 91.

11. Шевцов, В.И. Чрескостный остеосинтез при лечении оскольчатых переломов / В.И. Шевцов, С.И. Швед, Ю.М. Сысенко. - Курган, 2002. – 108 с.

УДК 617.587 – 007.56 – 089.22:615.477.31(045)

ХИРУРГИЧЕСКОЕ ЛЕЧЕНИЕ БОЛЬНЫХ С HALLUX VALGUS С ИСПОЛЬЗОВАНИЕМ МИНИ-АППАРАТОВ ВНЕШНЕЙ ФИКСАЦИИ

О.В. Бейдик - ГОУ ВПО Саратовский ГМУ Росздрава, профессор кафедры травматологии и ортопедии, доктор медицинских наук; **Т.Н. Лукпанова** - ГОУ ВПО Саратовский ГМУ Росздрава, аспирант кафедры травматологии и ортопедии; **А.В. Зарецков** - ГОУ ВПО Саратовский ГМУ Росздрава, доцент кафедры травматологии и ортопедии, кандидат медицинских наук; **К.К. Левченко** - ГОУ ВПО Саратовский ГМУ Росздрава, ассистент кафедры травматологии и ортопедии, кандидат медицинских наук. E-mail: tinalev@78@mail.ru

Авторами статьи предложены способы хирургической коррекции данной патологии с помощью фиксации 1-й плюсневой кости мини-аппаратом внешней фиксации оригинальной конструкции. Такой подход обеспечивает уменьшение срока реабилитации, снижает риск осложнений и рецидивов деформации.

Ключевые слова: hallus valgus, мини-аппараты внешней фиксации.

SURGICAL TREATMENT OF PATIENTS WITH HALLUX VALGUS BY MINI-APPARATUS OF EXTERNAL FIXATION

O.V. Beidik - Saratov State Medical University, Department of Traumatology and Orthopedics, Professor, Doctor of Medical Science; **T.N. Lukpanova** - Saratov State Medical University, Department of Traumatology and Orthopedics, Post-graduate; **A.V. Zaretskov** - Saratov State Medical University, Department of Traumatology and Orthopedics, Assistant Professor, Candidate of Medical Science; **K.K. Levchenko** - Saratov State Medical University, Department of Traumatology and Orthopedics, Assistant, Candidate of Medical Science. E-mail: tinalev@78@mail.ru

The authors of article suggest methods of surgical correction of pathology by means of fixation of the first metatarsal bone with special construction of mini-apparatus for external fixation. This approach provides decrease of recovery period, reduces complications risk as well as deformation relapse.

Key words: hallus valgus, mini-apparatus for external fixation.

Hallux valgus (вальгусное отклонение I пальца стопы) является одной из самых распространенных среди приобретенных патологий опорно-двигательного аппарата. Это обусловлено высокой частотой встречаемости данной патологии (7 до 72%) и высокими показателями неудовлетворительных результатов лечения (от 9 до 28 %) [2].

Несмотря на то что на протяжении всего заболевания пациенты страдают от выраженного болевого синдрома, из-за болей к врачу обращаются лишь 30 – 35% пациентов [1], остальных же беспокоит только косметический дефект. Это может быть обусловлено наличием среди пациентов большого числа лиц молодого возраста. С точки зрения эстетики и функции именно в этом возрасте наиболее эффективно выполнять хирургическую коррекцию деформации.

Мировой ортопедической практике известно более 250 способов хирургического лечения пациентов с вальгусным отклонением I пальца стопы, из которых наиболее распространены 8 – 10 методик [2,

5, 7]. Большая часть этих методик предусматривает удаление экзостоза, различного рода резекции проксимальной фаланги первого пальца стопы и первой плюсневой кости и комбинированные операции с использованием сухожильно-мышечной пластики. Данные методики направлены на устранение единичных компонентов деформации, при этом другие остаются без внимания, что в дальнейшем, как правило, приводит к развитию осложнений и рецидиву деформации [8].

На наш взгляд, многие из них являются даже калечащими: оперативные вмешательства на I плюснефаланговом суставе приводят к нарушению или полному выключению его функции; травматичность методик приводит к выраженным расстройствам периферического кровообращения стопы или усугубляет их; длительная иммобилизация гипсовыми повязками, в свою очередь, ограничивает мобильность пациентов и требует длительной реабилитации.