

Рефрактерный эпилептический статус после клипирования аневризмы средней мозговой артерии (клиническое наблюдение)

Д.А. Аверьянов*, А.В. Щеголев, Д.В. Свистов, К.Н. Бабичев

Кафедра анестезиологии и реаниматологии

ФГБВОУ ВО «Военно-медицинская академия имени С.М. Кирова» МО РФ

Российская Федерация, 194044 Санкт-Петербург, ул. Академика Лебедева, д. 6

* Контактная информация: Аверьянов Дмитрий Александрович, кандидат медицинских наук, преподаватель кафедры анестезиологии и реаниматологии. E-mail: dimonmed@mail.ru

РЕЗЮМЕ

Приведена демонстрация и обсуждение особенностей ведения пациентки с рефрактерным эпилептическим статусом после хирургического лечения неразрывавшейся аневризмы головного мозга без эпилептического анамнеза. Показана роль непрерывного электроэнцефалографического мониторинга для подбора скорости введения препаратов для общей анестезии при лечении данного состояния.

Ключевые слова:

рефрактерный эпилептический статус, клипирование аневризмы головного мозга, непрерывный электроэнцефалографический мониторинг

Ссылка для цитирования

Аверьянов Д.А., Щеголев А.В., Свистов Д.В., Бабичев К.Н. Рефрактерный эпилептический статус после клипирования аневризмы средней мозговой артерии (клинический случай). Журнал им. Н.В. Склифосовского Неотложная медицинская помощь. 2018; 7(4): 366–371. DOI: 10.23934/2223-9022-2018-7-4-366-371

Конфликт интересов

Авторы заявляют об отсутствии конфликта интересов

Благодарности

Исследование не имеет спонсорской поддержки

АД — артериальное давление

ВК — вальпроевая кислота

НВЭЭГ-мониторинг — непрерывный видеоэлектроэнцефалический мониторинг

ЧСС — частота сердечных сокращений

ЭЭГ — электроэнцефалограмма

ВВЕДЕНИЕ

Эпилептические приступы в раннем послеоперационном периоде после плановых нейрохирургических вмешательств на головном мозге являются нередким явлением. Их частота составляет, по данным различных авторов, 8–20% [1–3]. Тем не менее, встречаемость крайней формы таких приступов, эпилептического статуса (далее эпистатус), рефрактерного к лечению препаратами первой и второй линии, низка. В литературе данные состояния в основном представлены описанием клинического случая или серии случаев [4–8]. В качестве особенностей авторы указывают на чрезвычайно высокую устойчивость эпилептической активности в ходе лечения и отсутствие выраженных неврологических последствий после купирования.

Частота эпилептических приступов после открытых вмешательств по поводу аневризм сосудов головного мозга различна [9, 10]. Роль профилактической противосудорожной терапии, учитывая экстрацеребральную локализацию патологического процесса, у данной категории пациентов не определена [11]. Схожим образом обстоит дело и с ведением пациента при развитии рефрактерного эпистатуса после операции [12]. Отсутствие каких-либо специфических рекомендаций значительно осложняет проблему и вынуждает специалистов применять общие подходы для эпилепсии,

эффективность которых у пациентов после операции без эпилептического анамнеза также не определена.

Цель статьи — демонстрация и обсуждение особенностей ведения пациентки с рефрактерным эпистатусом после хирургического лечения неразрывавшейся аневризмы головного мозга.

Клинический случай

Пациентка К., 39 лет, поступила в клинику для хирургического лечения аневризматической болезни головного мозга. Манифестация заболевания возникла за 3 мес до поступления, когда на фоне полного благополучия отметила появление периодической головной боли преимущественно в затылочной области. При спиральной компьютерно-томографической ангиографии выявили мешотчатую аневризму (6x8x5 мм, диаметр шейки — до 4 мм) М2 сегмента левой среднечерепной артерии. При поступлении в клинику состояние удовлетворительное, сопутствующей соматической патологии не выявлено, артериальное давление (АД) — 120/70 мм рт.ст., частота сердечных сокращений (ЧСС) — 72 уд./мин, рост — 170 см, вес — 60 кг. При осмотре неврологом и на основании 15-минутной электроэнцефалограммы (ЭЭГ) с нагрузочными тестами данных за очаговую и общемозговую патологическую биоэлектрическую активность не выявили. Противосудорожные препараты не принимала. Учитывая размер и локализацию

аневризмы, пациентке в условиях общей комбинированной анестезии выполнили оперативное вмешательство — костно-пластическую трепанацию черепа в левой лобно-височной области, клипирование аневризмы. Для индукции и интубации трахеи использовали пропофол 100 мг, фентанил — 0,2 мг, рокуроний — 50 мг. Поддержание медикаментозного сна осуществляли севофлураном (МАК 0,8–1), аналгезия фентанилом внутривенно болюсно — 0,1 мг каждые 30 мин. Продолжительность превентивного временного клипирования средней мозговой артерии, перешедшего в вынужденное в связи с интраоперационным разрывом купола аневризмы, составила 18 мин, аневризма была выключена из кровотока тремя клипсами. Ретракцию мозга автоматическими ретракторами и шпателями во время операции не использовали. В течение всего периода временного клипирования осуществляли медикаментозную защиту головного мозга от ишемии. Для этого за несколько минут до наложения клипсы прекратили подачу севофлурана, внутривенно болюсно ввели 150 мг пропофола и наладили инфузию со скоростью 60 мл/ч. При этом по данным BIS-мониторинга наблюдали появление паттерна «вспышка-подавление», длительность которой составляла 50–80% эпохи анализа. Для поддержания среднего АД выше 65 мм рт.ст. в ходе анестезии и медикаментозной защиты внутривенно микроструйно вводили норэпинефрин со скоростью 0,08–0,14 мкг/кг/мин.

По окончании оперативного вмешательства длительностью 190 мин выполнили селективную церебральную ангиографию. Аневризма левой средней мозговой артерии не контрастирована. Левый каротидный бассейн — без патологических изменений. Бессосудистые зоны и спазм церебральных сосудов отсутствовали.

При поступлении в палату пробуждения состояние пациентки считали удовлетворительным. Через 10 мин после поступления на фоне остаточной медикаментозной седации наблюдали ритмичные подергивания мышц правых отделов шеи, рта, языка. АД при этом было 110/70 мм рт.ст. без вазоинотропной поддержки, ЧСС — 68 уд./мин. Насыщение гемоглобина кислородом — 99%, конечно-выдыхаемый углекислый газ — 34 мм рт.ст. при вспомогательной вентиляции легких с FiO_2 0,3 и минутной вентиляцией 5 л/мин. Температура в подмышечной впадине составила 36°C. Эпизод подергиваний расценили как фокальный моторный эпилептический приступ. Внутривенно дополнительно ввели 50 мг пропофола, 10 мг диазепама и 500 мг вальпроата натрия. Эпизоды фокальных судорог повторились дважды, в ходе которых дополнительно ввели 10 мг диазепама и наладили инфузию вальпроевой кислоты со скоростью 100 мг/ч. Через час после последнего эпизода фокальный эпилептический приступ генерализовался. Инфузию пропофола увеличили до 300 мг/ч, внутривенно струйно ввели 500 мг тиопентала натрия. По результатам экстренно выполненной компьютерной томографии геморрагические осложнения в зоне оперативного вмешательства отсутствовали (рисунок). В биохимическом (содержание в крови общего белка, глюкозы, электролитов, мочевины, креатинина, общего билирубина и активности в ней печеночных ферментов) и общем анализе крови отклонений от референтных величин не было. В целом состояние расценили как серию судорожных приступов и решили отсрочить пробуждение пациентки до утра следующего дня. Для медикаментозного сна продолжили введение пропофола из расчета 300 мг/ч.

При отмене седации утром на следующие сутки снова наблюдали судорожные подергивания правых отделов лица, шеи и языка. Для контроля биоэлектрической актив-

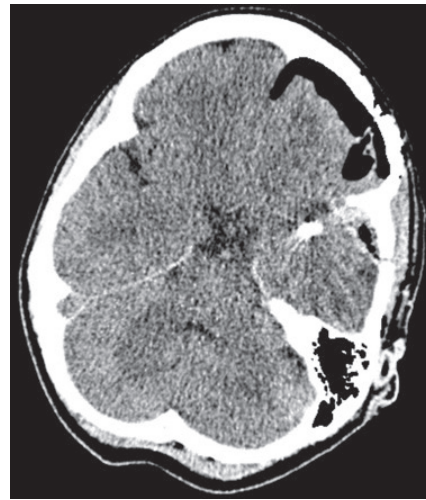


Рисунок. Компьютерная томография головы в ближайшие часы после операции на фоне серии судорожных приступов
Figure. Computed tomography of the head in the earliest hours after surgery on the background of a series of convulsive seizures

ности и подбора при необходимости адекватной терапии наладили непрерывный видеоэлектрэнцефалографический (НВЭЭГ)-мониторинг аппаратом «Энцефалан-ЭЭГР-19/26» фирмы «Медиком МТД» (Россия) (чашечковые хлоридсеребряные электроды с адгезивной пастой Ten20), на котором наблюдали длительные (более 30 с) эпизоды ритмичных острых волн тета-альфа диапазона с типичной для приступа эволюцией в частоте и морфологии преимущественно в левых паратемпоральных отведениях без клинических проявлений. В условиях НВЭЭГ-мониторинга выполнили еще одну попытку пробудить пациентку. При прекращении инфузии пропофола наблюдавшаяся ранее эпилептиформная биоэлектрическая активность в течение нескольких минут изменила морфологию, частоту и генерализовалась, что сопровождалось генерализованным тонико-клоническим приступом, купированным введением пропофола 100 мг. Было сделано предположение, что использованная ранее тактика (двойная доза бензодиазепина, однократное введение тиопентала натрия, непрерывное введение пропофола и вальпроата натрия), возможно, не привела к купированию эпилептической активности головного мозга, которая с высокой долей вероятности персистировала в течение ночи в бессудорожном варианте. Исходя из данного предположения, состояние расценили как эпистатус. Учитывая длительность эпистатуса более 12 ч, рефрактерного к введению медикаментов, включая длительное введение общего анестетика пропофола в дозе 5 мг/кг, принято решение о его замене на тиопентал натрия и добавления к вальпроату натрия (100 мг/ч) леветирацетама (3 г/сут внутрь в два введения).

При введении тиопентала натрия со скоростью 300 мг/ч (5 мг/кг/ч) при НВЭЭГ-мониторинге достигли паттерна «вспышка-подавление» с периодами подавления до 7–10 с. При этом с периодичностью 1–2 раза за 5–10 мин после вспышки регистрировали схожую с ранее зарегистрированной эпилептиформную активность длительностью от 30 с до 2 мин, претерпевавшую изменения по частоте и морфологии. В течение 3 ч данная активность не демонстрировала тенденции к снижению частоты и длительности, вследствие чего, несмотря на достигнутый на рекомендуемой дозе ЭЭГ-эффект в виде паттерна «вспышка-подавление», приняли решение увеличить дозу тиопентала натрия до 500 мг/ч (8 мг/кг/ч). Последнее привело в течение

30 мин к увеличению длительности периодов подавления до 15–20 с без эпизодов эпилепсии. Высокая скорость введения барбитурата привела к артериальной гипотензии, вследствие чего наладили инвазивный мониторинг АД и инфузию норадреналина (0,1–0,3 мкг/кг/мин) для поддержания среднего АД в пределах 65–80 мм рт.ст.

На утро следующих суток отключили введение тиопентала натрия. Общее время введения барбитурата составило около 20 ч. В течение следующих нескольких часов наблюдения ЭЭГ-паттерн «вспышка-подавление» нивелировался. Эпилепсия не наблюдалась, вследствие чего НВЭЭГ-мониторинг прекратили. От введения норадреналина удалось отказаться через 10 ч после отмены тиопентала натрия. Несмотря на все доступные меры профилактики на 3-и сут от поступления в отделение реанимации у пациентки развилась нетяжелая (3 балла по шкале *CPIS* – *Clinical Pulmonary Infection Score*, клиническая шкала легочной инфекции) вентилятор-ассоциированная пневмония. Минимальное сознание восстановилось к 5-м сут прекращения введения тиопентала натрия. Отлучение от искусственной вентиляции легких заняли еще 3 сут. В общей сложности пациентка провела в отделении реанимации 10 сут. Далее в удовлетворительном состоянии без неврологических нарушений ее перевели в профильное отделение с рекомендацией продолжения приема пероральных форм двойной противосудорожной терапии (вальпроевая кислота – 1,5 г/сут и левитирацетам – 1,5 г/сут) и еще через 5 сут выписали из стационара.

ОБСУЖДЕНИЕ

Практически всегда при ведении пациентов с эпилепсиями после планового нейрохирургического вмешательства существует ряд неразрешенных в настоящее время проблем. Не затрагивая особенности профилактического назначения антиконвульсантов, эти проблемы в основном начинаются при поступлении такого пациента в палату пробуждения и появления у него эпизодов ритмичных подергиваний мышц различных областей тела. Наиболее простым вариантом следует считать редкие фокальные приступы без эволюции в семиотику и выраженности. Как правило, таким пациентам назначают антиконвульсанты, если они не принимали их до операции. В противном случае терапия вообще не претерпевает никаких изменений. У тех пациентов, у которых нарастают частота, длительность и выраженность фокальных приступов, при этом без значимых, по данным дополнительных методов обследования, морфологических, метаболических и инфекционных причин, возникает первая трудность. Отсутствует определенность в вопросе, когда эпилептический приступ или серия эпилептических приступов у таких пациентов следует считать статусом? От ответа на данный вопрос зависит тактика и агрессивность лечения у конкретного больного. Согласно нынешнему операционному (*operational*) определению времени t_1 для фокальных простых и сложных приступов следует считать 10 мин, для генерализованных тонико-клонических первичных и вторичных – 5 мин [13, 14]. Вероятность самостоятельного прекращения приступа за пределами данного времени ничтожно мала. С практической точки зрения именно такой затянувшийся приступ требует неотложного лечения, а именно назначение препарата первой линии – парентеральной формы бензодиазепина. Насколько данные рекомендации подходят пациентам в ближайшем послеоперационном периоде после операций на головном мозге, неизвестно. Не ясно, оправдана ли выжидательная такти-

ка в такой ситуации, поскольку исследования у данной категории пациентов в этом направлении в доступной литературе не встретились.

Формально серия послеоперационных эпилептических приступов с нарастающей частотой, с восстановлением в межприступном периоде до исходного уровня не подпадает под определение статуса и не требует неотложного лечения. При этом сами судорожные явления вследствие напряжения порой значительной группы мышц могут теоретически провоцировать неблагоприятные условия для заживления операционной раны или, как крайний вариант, даже к формированию геморрагических осложнений. Последнее заставляет специалистов опасаться судорожных приступов в ближайшем послеоперационном периоде и настаивать в некоторых случаях на отсроченном пробуждении пациента. В свою очередь, сама медикаментозная седация, чаще всего проводимая пропофолом, при отсроченном пробуждении еще больше усложняет процесс интерпретации и принятия решения в случае развития судорожных приступов. Приведенное в статье клиническое наблюдение является ярким примером такой ситуации. Серия фокальных приступов, закончившаяся генерализованным приступом, проходила в ближайшие часы после операции в условиях глубокой седации пропофолом (5 мг/кг/ч), дробного введения бензодиазепина и барбитурата и непрерывной инфузии антиконвульсанта. Остается вопрос, следует ли серию судорожных эпилептических приступов на фоне фактического применения всего рекомендованного спектра терапии статуса (бензодиазепин, антиконвульсант, препарат для общей анестезии) считать априори рефрактерным эпистатусом. В дополнение к повышающейся агрессивности медикаментозного лечения такая трактовка клинической ситуации автоматически требовала бы ведения пациента в условиях непрерывной регистрации ЭЭГ, которую у данной пациентки начали лишь на следующие сутки. Не исключено, что более раннее ЭЭГ-ориентированное лечение могло значительно сократить период пребывания пациентки в эпистатусе и снизить агрессивность лечения.

В настоящее время продолжающийся эпистатус после введения бензодиазепина считают устоявшимся (*established epileptic status*) и в качестве следующего шага предлагают использовать внутривенные формы антиконвульсантов [15]. Из последних на отечественном рынке представлены вальпроевая кислота (ВК), левитирацетам и лакосамид. В приведенном клиническом наблюдении первоначально применили ВК, при этом, отступив от приведенной в инструкции к препарату рекомендации по экстренному достижению и поддержанию необходимых плазменных концентраций – 15 мг/кг внутривенно болюсно, затем инфузия 1 мг/кг/ч. Необходимо отметить, что в научных исследованиях авторы применяют несколько вариантов введения ВК, различающихся как по общей дозе болюса (от 20 до 40 мг/кг), так и по способу дальнейшего введения (непрерывная инфузия или периодические болюсы) [16, 17]. Также на сегодняшний день до конца не ясна роль контроля плазменной концентрации свободной и связанной фракции данного препарата. Эффективными считают референтные значения общей концентрации ВК (40–100 мг/л), определенные на пуле пациентов с эпилепсией. При этом пациенты с устоявшимся эпистатусом могут потребовать больших концентраций в силу очевидно развивающейся резистентности эпилепсии. К сожалению, в литературе

не встретилось ни одного исследования, посвященного тестированию гипотезы о необходимости изменения референтного интервала плазменной концентрации ВК. Вероятно, отсутствие научно подтвержденных данных в данном вопросе и обуславливает разные подходы к выбору дозировки, способа введения и в целом необходимости определения плазменных концентраций при купировании установившегося эпистатуса. Есть надежда, что некоторую ясность внесет проводимое в настоящее время исследование *ESETT*, четко определенная цель и дизайн которого содержат в том числе в качестве параллельной задачи описание аспектов фармакокинетики ВК, леветирацетама и фосфенитоина при установившемся эпистатусе [18]. Тем не менее, не вызывает сомнений факт необходимости измерения уровня используемых антиконвульсантов в ходе ведения рефрактерного и суперрефрактерного статуса (как правило, через 24 ч от начала введения), для исключения достижения токсических концентраций (для ВК 150 мг/мл) или выявления несоответствующего количества дозы вводимого препарата на фоне полипрагмазии и недостаточности органов и систем, характерных для пациентов в отделении реанимации и интенсивной терапии. В описанном клиническом случае, к сожалению, отсутствовала техническая возможность определения концентрации ВК и леветирацетама, что, безусловно, ограничило определенность клинических суждений в ходе ведения данной пациентки.

Отдельно следует остановиться на методах лечения, рекомендуемых для использования при рефрактерном статусе. В настоящий момент существующие рекомендации на данную тему относятся к уровню доказательности «мнение консенсуса экспертов» [19, 20]. Вследствие этого исследователи относятся к ним по-разному: от использования комбинации энтеральных и парентеральных форм антиконвульсантов до применения комбинации общих анестетиков с достижением или без паттерна «вспышка-подавление». В приведенном клиническом случае в конечном счете применили наиболее агрессивную методику — высокие дозы тиопентала натрия (до появления на ЭЭГ паттерна «вспышка-подавление»). Обоснованность обращения к тиопенталу натрия многими врачами может быть подвергнута критике в силу различных негативных влияний на органы и неудовлетворительной фармакокинетики при длительном введении. Тем не менее, предпочтительный по данным характеристикам пропофол обладает потенциалом к развитию

осложнения в виде «синдрома инфузии пропофола» с высоким уровнем летальности [21]. К тому же данный препарат в отличие от рекомендуемых для лечения рефрактерного статуса мидазолама (бензодиазепин) и тиопентала натрия (барбитурат) не относится ни к одной из групп антиконвульсантов. Также при выборе важную роль сыграл тот факт, что в инструкции по применению пропофола отсутствует эпистатус в качестве показания к назначению.

Еще одним важным моментом, на котором следует остановиться отдельно, является дозировка выбранного общего анестетика. Как убедительно показал представленный клинический случай, даже назначенные такого препарата в максимально рекомендуемых дозировках (для тиопентала натрия — 3–5 мг/кг/ч) с достижением паттерна «вспышка-подавление» не привело к купированию сравнительно частых бессудорожных фокальных эпилептических приступов, регистрируемых только с помощью ЭЭГ. Данный факт потребовал значительно превысить скорость инфузии (до 8 мг/кг/ч), способствовал при этом быстрому снижению частоты и, в конечном счете, прекращению эпилептической активности. Тем самым можно сделать предварительный вывод о том, что непрерывный ЭЭГ-мониторинг является важнейшей частью лечения рефрактерного эпистатуса.

ВЫВОДЫ

1. Несмотря на формально экстрацеребральный характер большинства аневризм головного мозга, течение послеоперационного периода после клипирования может сопровождаться развитием рефрактерного эпилептического статуса, что может быть связано с прямой (диссекция, тракция, коагуляция, резекция коры) и опосредованной (очаговая ишемия, пневмоцефалия) операционной травмой.

2. Назначение рекомендуемых дозировок анестетиков для общей анестезии в качестве препаратов третьей линии лечения рефрактерного эпистатуса не гарантирует купирования эпилептической активности, даже при отсутствии внешних моторных проявлений и достижения электроэнцефалографического паттерна «вспышка-подавление».

3. Непрерывный электроэнцефалографический мониторинг следует считать обязательным компонентом мониторинга при ведении пациента с рефрактерным эпистатусом как объективный метод контроля, позволяющий оценивать достаточность мероприятий по его купированию.

ЛИТЕРАТУРА

1. Al-Dorzi H.M., Alruwaida A.A., Marae B.O., et al. Incidence, risk factors and outcomes of seizures occurring after craniotomy for primary brain tumor resection. *Neurosciences (Riyadh)*. 2017; 22(2): 107–113. PMID: 28416781. DOI: 10.17712/nsj.2017.2.20160570.
2. Gokhale S., Khan S.A., Agrawal A., et al. Levetiracetam seizure prophylaxis in craniotomy patients at high risk for postoperative seizures. *Asian J. Neurosurg.* 2013; 8(4): 169–173. PMID: 24550999. DOI: 10.4103/1795-5482.125658.
3. Wu A.S., Trinh V.T., Suki D., et al. A prospective randomized trial of perioperative seizure prophylaxis in patients with intraparenchymal brain tumors. *J. Neurosurg.* 2013; 118(4): 873–883. PMID: 23394340. DOI: 10.3171/2012.12.JNS111970.
4. Devarajan J., Siyam A.M., Alexopoulos A.V., et al. Non-convulsive status epilepticus in the postanesthesia care unit following meningioma excision. *Can. J. Anaesth.* 2011; 58(1): 68–73. PMID: 21061109. DOI: 10.1007/s12630-010-9405-2.
5. Al-Mefty O., Wrubel D., Haddad N. Postoperative nonconvulsive encephalopathic status: identification of a syndrome responsible for delayed progressive deterioration of neurological status after skull base surgery. *Clinical article. J. Neurosurg.* 2009; 111(5): 1062–1068. PMID: 19326988. DOI: 10.3171/2008.12.JNS08418.
6. Аверьянов Д.А., Лукаш А.А., Прокудин М.Ю. и др. Бессудорожный эпилептический приступ при отсроченном пробуждении пациента после удаления новообразования супратенториальной локализации. *Анестезиология и реаниматология*. 2016; 61(2): 143–146. PMID: 27468507. DOI: 10.18821/0201-7563-2016-61-2-143-146.
7. Jang J.H., Song K.S., Bang J.S., et al. What Should Be Considered to Cause the Early Post-Craniotomy Seizure: Antibiotics (Cefazolin) Irrigation. *J. Korean Neurosurg. Soc.* 2015; 58(5): 462–466. PMID: 26713147. DOI: 10.3340/jkns.2015.58.5.462.
8. Соколова Е.Ю., Головтеев А.Л., Савин И.А. и др. Коматозное состояние, вызванное бессудорожным эпилептическим статусом в послеоперационном периоде. *Журнал Вопросы нейрохирургии им. Н.Н. Бурденко*. 2010; (2): 39–45. PMID: 20825081.
9. Hoh B.L., Nathoo S., Chi Y.Y., et al. Incidence of seizures or epilepsy after clipping or coiling of ruptured and unruptured cerebral aneurysms in the nationwide inpatient sample database: 2002–2007. *Neurosurgery*. 2011; 69(3): 644–650. PMID: 21499155. DOI: 10.1227/NEU.0b013e31821bc46d.
10. Wong J.M., Ziewacz J.E., Ho A.L., et al. Patterns in neurosurgical adverse events: open cerebrovascular neurosurgery. *Neurosurg. Focus*. 2012; 33(5): E15. PMID: 23116095. DOI: 10.3171/2012.7.FOCUS12181.

11. Raper D.M., Kokabi N., McGee-Collett M. The efficacy of antiepileptic drug prophylaxis in the prevention of early and late seizures following repair of intracranial aneurysms. *J. Clin. Neurosci.* 2011; 18(9): 1174–1179. PMID: 21724398. DOI: 10.1016/j.jocn.2010.12.042.

12. Zeiler F.A., Kaufmann A.M., Gillman L.M., et al. Ketamine for medically refractory status epilepticus after elective aneurysm clipping. *Neurocrit. Care.* 2013; 19(1): 119–124. PMID: 23702695. DOI: 10.1007/s12028-013-9858-6.

13. Trinka E., Cock H., Hesdorffer D., et al. A definition and classification of status epilepticus-Report of the ILAE Task Force on Classification of Status Epilepticus. *Epilepsia.* 2015; 56(10): 1515–1523. PMID: 26336950. DOI: 10.1111/epi.13121.

14. Dobsberger J., Ristić A.J., Walser G., et al. Duration of focal complex, secondarily generalized tonic-clonic, and primarily generalized tonic-clonic seizures-A video-EEG analysis. *Epilepsy Behav.* 2015; 49: 111–117. PMID: 25935513. DOI: 10.1016/j.yebeh.2015.03.023.

15. Trinka E., Kälviäinen R. 25 years of advances in the definition, classification and treatment of status epilepticus. *Seizure.* 2017; 44: 65–73. PMID: 27890484. DOI: 10.1016/j.seizure.2016.11.001.

16. Grover E.H., Nazzari Y., Hirsch L.J. Treatment of Convulsive Status Epilepticus. *Curr Treat Options Neurol.* 2016; 18(3): 11. PMID: 26920416. DOI: 10.1007/s11940-016-0394-5.

17. Cook A.M., Zafar M.S., Mathias S., et al. Pharmacokinetics and Clinical Utility of Valproic Acid Administered via Continuous Infusion. *CNS Drugs.* 2016; 30(1): 71–77. PMID: 26715390. DOI: 10.1007/s40263-015-0304-5.

18. Cock H.R. ESETT Group. Established status epilepticus treatment trial (ESETT). *Epilepsia.* 2011; 52(Suppl 8): 50–52. PMID: 21967363. DOI: 10.1111/j.1528-1167.2011.03237.x.

19. Brophy G.M., Bell R., Claassen J., et al. Guidelines for the evaluation and management of status epilepticus. *Neurocrit. Care.* 2012; 17(1): 3–23. PMID: 22528274. DOI: 10.1007/s12028-012-9695-z.

20. Glauser T., Shinnar Sh., Gloss D., et al. Evidence-Based Guideline: Treatment of Convulsive Status Epilepticus in Children and Adults: Report of the Guideline Committee of the American Epilepsy Society. *Epilepsy Curr.* 2016; 16(1): 48–61. PMID: 26900382. DOI: 10.5698/1535-7597-16.1.48.

21. Krajčová A., Waldauf P., Anděl M., Duška F. Propofol infusion syndrome: a structured review of experimental studies and 153 published case reports. *Crit. Care.* 2015; 19: 398–407. PMID: 26558513. DOI: 10.1186/s13054-015-1112-5.

REFERENCES

1. Al-Dorzi H.M., Alruwaida A.A., Marae B.O., et al. Incidence, risk factors and outcomes of seizures occurring after craniotomy for primary brain tumor resection. *Neurosciences (Riyadh).* 2017; 22(2): 107–113. PMID: 28416781. DOI: 10.17712/nsj.2017.2.20160570.

2. Gokhale S., Khan S.A., Agrawal A., et al. Levetiracetam seizure prophylaxis in craniotomy patients at high risk for postoperative seizures. *Asian J Neurosurg.* 2013; 8(4): 169–173. PMID: 24550999. DOI: 10.4103/1793-5482.125658.

3. Wu A.S., Trinh V.T., Suki D., et al. A prospective randomized trial of perioperative seizure prophylaxis in patients with intraparenchymal brain tumors. *J Neurosurg.* 2013; 118(4): 873–883. PMID: 23594340. DOI: 10.3171/2012.12.JNS111970.

4. Devarajan J., Siyam A.M., Alexopoulos A.V., et al. Non-convulsive status epilepticus in the postanesthesia care unit following meningioma excision. *Can J Anaesth.* 2011; 58(1): 68–73. PMID: 21061109. DOI: 10.1007/s12630-010-9405-2.

5. Al-Mefty O., Wrubel D., Haddad N. Postoperative nonconvulsive encephalopathic status: identification of a syndrome responsible for delayed progressive deterioration of neurological status after skull base surgery. *Clinical article. J Neurosurg.* 2009; 111(5): 1062–1068. PMID: 19526988. DOI: 10.3171/2008.12.JNS08418.

6. Aver'yanov D.A., Lukash A.A., Prokudin M.Yu., et al. Non-convulsive epileptic seizure in patient with delayed awakening after supratentorial tumor removal. *Anesteziologiya i reanimatologiya.* 2016; 61(2): 143–146. PMID: 27468507. DOI: 10.18821/0201-7563-2016-61-2-143-146 (In Russian).

7. Jang J.H., Song K.S., Bang J.S., et al. What Should Be Considered to Cause the Early Post-Craniotomy Seizure: Antibiotics (Cefazolin) Irrigation. *J Korean Neurosurg Soc.* 2015; 58(5): 462–466. PMID: 26713147. DOI: 10.3340/jkns.2015.58.5.462.

8. Sokolova E.Yu., Golovtsev A.L., Savin I.A., et al. Comatose state caused by seizure-free status epilepticus in postoperative period. *Zhurnal Voprosy neyrokhirurgii im NN Burdenko.* 2010; (2): 39–45. PMID: 20825081.

9. Hoh B.L., Nathoo S., Chi Y.Y., et al. Incidence of seizures or epilepsy after clipping or coiling of ruptured and unruptured cerebral aneurysms in the nationwide inpatient sample database: 2002–2007. *Neurosurgery.* 2011; 69(3): 644–650. PMID: 21499155. DOI: 10.1227/NEU.0b013e31821bc46d.

10. Wong J.M., Ziewacz J.E., Ho A.L., et al. Patterns in neurosurgical adverse events: open cerebrovascular neurosurgery. *Neurosurg Focus.* 2012; 33(5): E15. PMID: 23116095. DOI: 10.3171/2012.7.FOCUS12181.

11. Raper D.M., Kokabi N., McGee-Collett M. The efficacy of antiepileptic drug prophylaxis in the prevention of early and late seizures following repair of intracranial aneurysms. *J Clin Neurosci.* 2011; 18(9): 1174–1179. PMID: 21724398. DOI: 10.1016/j.jocn.2010.12.042.

12. Zeiler F.A., Kaufmann A.M., Gillman L.M., et al. Ketamine for medically refractory status epilepticus after elective aneurysm clipping. *Neurocrit. Care.* 2013; 19(1): 119–124. PMID: 23702695. DOI: 10.1007/s12028-013-9858-6.

13. Trinka E., Cock H., Hesdorffer D., et al. A definition and classification of status epilepticus-Report of the ILAE Task Force on Classification of Status Epilepticus. *Epilepsia.* 2015; 56(10): 1515–1523. PMID: 26336950. DOI: 10.1111/epi.13121.

14. Dobsberger J., Ristić A.J., Walser G., et al. Duration of focal complex, secondarily generalized tonic-clonic, and primarily generalized tonic-clonic seizures-A video-EEG analysis. *Epilepsy Behav.* 2015; 49: 111–117. PMID: 25935513 DOI: 10.1016/j.yebeh.2015.03.023

15. Trinka E., Kälviäinen R. 25 years of advances in the definition, classification and treatment of status epilepticus. *Seizure.* 2017; 44: 65–73. PMID: 27890484. DOI: 10.1016/j.seizure.2016.11.001.

16. Grover E.H., Nazzari Y., Hirsch L.J. Treatment of Convulsive Status Epilepticus. *Curr Treat Options Neurol.* 2016; 18(3): 11. PMID: 26920416. DOI: 10.1007/s11940-016-0394-5.

17. Cook A.M., Zafar M.S., Mathias S., et al. Pharmacokinetics and Clinical Utility of Valproic Acid Administered via Continuous Infusion. *CNS Drugs.* 2016; 30(1): 71–77. PMID: 26715390. DOI: 10.1007/s40263-015-0304-5.

18. Cock H.R.; ESETT Group. Established status epilepticus treatment trial (ESETT). *Epilepsia.* 2011; 52 (Suppl 8): 50–52. PMID: 21967363. DOI: 10.1111/j.1528-1167.2011.03237.x.

19. Brophy G.M., Bell R., Claassen J., et al. Guidelines for the evaluation and management of status epilepticus. *Neurocrit. Care.* 2012; 17(1): 3–23. PMID: 22528274. DOI: 10.1007/s12028-012-9695-z.

20. Glauser T., Shinnar Sh., Gloss D., et al. Evidence-Based Guideline: Treatment of Convulsive Status Epilepticus in Children and Adults: Report of the Guideline Committee of the American Epilepsy Society. *Epilepsy Curr.* 2016; 16(1): 48–61. PMID: 26900382. DOI: 10.5698/1535-7597-16.1.48.

21. Krajčová A., Waldauf P., Anděl M., Duška F. Propofol infusion syndrome: a structured review of experimental studies and 153 published case reports. *Crit. Care.* 2015; 19: 398–407. PMID: 26558513. DOI: 10.1186/s13054-015-1112-5.

ИНФОРМАЦИЯ ОБ АВТОРАХ

Аверьянов Дмитрий Александрович кандидат медицинских наук, преподаватель кафедры анестезиологии и реаниматологии ФГБВОУ ВО «Военно-медицинская академия имени С.М. Кирова», ORCID: 0000-0003-4353-4953.

Щеголев Алексей Валерианович доктор медицинских наук, профессор, начальник кафедры анестезиологии и реаниматологии ФГБВОУ ВО «Военно-медицинская академия имени С.М. Кирова», ORCID: 0000-0001-6431-439X.

Свистов Дмитрий Владимирович кандидат медицинских наук, доцент, начальник кафедры нейрохирургии ФГБВОУ ВО «Военно-медицинская академия имени С.М. Кирова».

Бабичев Константин Николаевич ассистент кафедры нейрохирургии ФГБВОУ ВО «Военно-медицинская академия имени С.М. Кирова», ORCID: 0000-0002-4797-2937.

Received on 22.04.2018

Accepted on 17.06.2018

Поступила в редакцию 22.04.2018

Принята к печати 17.06.2018

Refractory Status Epilepticus After the Middle Cerebral Artery Aneurysm Clipping (a Case Report)

D.A. Averyanov*, A.V. Shchyogolev, D.V. Svistov, K.N. Babichev

Department of Anesthesiology and Resuscitation
Kirov Military Medical Academy
6 Akademika Lebedeva St., Saint-Petersburg 194044, Russian Federation

* **Contacts:** Dmitry A. Averyanov, Cand. Med. Sci., Lecturer of the Department of Anesthesiology and Resuscitation Kirov Military Medical Academy. E-mail: dimonmed@mail.ru

ABSTRACT We present the management features for the refractory epileptic status in a patient after surgical treatment of unruptured cerebral aneurysm and no epileptic prehistory. The role of continuous electroencephalographic monitoring in adjusting the rate of drugs administration for general anesthesia in the treatment of this condition is also described.

Keywords: refractory epileptic status, brain aneurysm clipping, continuous EEG monitoring

For citation Averyanov D.A., Shchyogolev A.V., Svistov D.V., Babichev K.N. Refractory Status Epilepticus After the Middle Cerebral Artery Aneurysm Clipping (a Case Report). *Russian Sklifosovsky Journal of Emergency Medical Care*. 2018; 7(4): 366–371. DOI: 10.23934/2223-9022-2018-7-4-366-371 (In Russian)

Conflict of interest Authors declare lack of the conflicts of interests

Acknowledgments The study had no sponsorship

Affiliations

Averyanov Dmitry Aleksandrovich, Cand. Med. Sci., Lecturer of the Department of Anesthesiology and Resuscitation, Kirov Military Medical Academy, ORCID: 0000-0003-4353-4953.

Shchyogolev Aleksey Valerianovich, Dr. Med. Scik, Professor, Chief of the Department of Anesthesiology and Resuscitation, Kirov Military Medical Academy, ORCID: 0000-0001-6431-439X.

Svistov Dmitry Vladimirovich, Cand. Med. Sci., Docent, Chief of Department of Neurosurgery, Kirov Military Medical Academy, ORCID: 0000-0002-3922-9887.

Babichev Konstantin Nikolayevich, Assistant of the Department of Neurosurgery Kirov Military Medical Academy, ORCID: 0000-0002-4797-2937.