

течение и исходы ХОБЛ. Кроме того, бронхитический фенотип ХОБЛ отражает выраженную воспалительную реакцию дыхательных путей и может рассматриваться в

качестве потенциального предиктора для раннего начала противовоспалительной терапии ингаляционными кортикостероидами при этом фенотипе заболевания.

ЛИТЕРАТУРА

1. Аверьянов А.В., Чучалин А.Г., Поливанова А.Э. и др. Фенотипы больных хронической обструктивной болезнью легких. // Тер. архив. — 2009. — №3. — С. 9-15.
2. Овчаренко С.И. К вопросу о фенотипах хронической обструктивной болезни легких. // Фарматека. — 2011. — №4. — С. 44-46.
3. Стандартизация легочных функциональных тестов. — Пер. с англ. — М., 1993. — 92 с.
4. Agusti A., Calverley P.M.A., Celli B., et al. Characterisation of COPD heterogeneity in the ECLIPSE cohort. // Respir Res. — 2010. — Vol. 11 (1). — P. 122.
5. Burgel P.R., Nesme-Meyer P., Chanez P., et al. Cough and sputum production are associated with frequent exacerbations and hospitalizations in COPD subjects. // Chest. — 2009. — Vol. 135 (4). — P. 975-982.
6. Burrows B., Fletcher C.M., Heard B.E., et al. The emphysematous and bronchial types of chronic airways obstruction. A clinicopathological study of patients in London and Chicago. // Lancet. — 1966. — Vol. 87. — P. 830-835.
7. Dornhorst A.C. Respiratory insufficiency. // Lancet. — 1955. — Vol. 268. — P. 1185-1187.
8. Ekberg-Aronsson M., Pehrsson K., Nilsson J.A., et al. Mortality in GOLD stages of COPD and its dependence on symptoms of chronic bronchitis. // Respir Res. — 2005. — Vol. 6 (1). — P. 98.
9. Global Initiative for Chronic Obstructive Lung Disease (GOLD). Global Strategy for the Diagnosis, Management, and Prevention of Chronic Obstructive Pulmonary Disease. 2009. www.goldcopd.com
10. Gulsvik A., Refvem O.K. Scoring system on respiratory symptoms. // Eur Respir J. — 1988. — N1. — P. 428-432.
11. Hogg J.C. Pathophysiology of airflow limitation in chronic obstructive pulmonary disease. // Lancet. — 2004. — Vol. 364. — P. 709-721.
12. Hogg J.C., Chu F., Utokaparch S., Woods R., et al. The nature of small-airway obstruction in chronic obstructive pulmonary disease. // N Engl J Med. — 2004. — Vol. 350. — P. 2645-2653.
13. Lange P., Nyboe J., Appleyard M., et al. Relation of ventilatory impairment and of chronic mucus hypersecretion to mortality from obstructive lung disease and from all causes. // Thorax. — 1990. — Vol. 45 (8). — P. 579-585.
14. Lee J.H., Lee Y.K., Kim E.K., et al. Responses to inhaled long-acting beta-agonist and corticosteroid according to COPD subtype. // Respir Med. — 2010. — Vol. 104. — P. 542-549.
15. Makita H., Nasuhara Y., Nagai K., et al. Characterisation of phenotypes based on severity of emphysema in chronic obstructive pulmonary disease. // Thorax. — 2007. — Vol. 62 (11). — P. 932-937.
16. Patel B.D., Coxson H.O., Pillai S.G., et al. Airway wall thickening and emphysema show independent familial aggregation in chronic obstructive pulmonary disease. // Am J Respir Crit Care Med. — 2008. — Vol. 178. — P. 500-505.
17. Popov T.A., Pizzichini M.M., Pizzichini E., et al. Some technical factors influencing the induction of sputum for cell analysis. // Thorax. — 1995; 8: 559-565.
18. Snoeck-Stroband J.B., Lapperre T.S., Gosman M.M.E., et al. Chronic bronchitis sub-phenotype within COPD: inflammation in sputum and biopsies. Eur Respir J. — 2008. — Vol. 31. — P. 70-77.
19. Stanescu D., Sanna A., Veriter C., et al. Airways obstruction, chronic expectoration, and rapid decline of FEV₁ in smokers are associated with increased levels of sputum neutrophils. // Thorax. — 1996. — Vol. 51. — P. 267-271.
20. Vestbo J., Prescott E., Lange P. Association of chronic mucus hypersecretion with FEV₁ decline and chronic obstructive pulmonary disease morbidity. Copenhagen City Heart Study Group. // Am J Respir Crit Care Med. — 1996. — Vol. 153 (5). — P. 1530-1535.
21. Zhu G., Agusti A., Gulsvik A., et al. CTLA4 gene polymorphisms are associated with chronic bronchitis. // Eur Respir J. — 2009. — Vol. 34 (3). — P. 598-604.

Информация об авторах: 664079, Иркутск, м-н Юбилейный, 100, ИГИУВ
Черняк Борис Анатольевич — заведующий кафедрой, профессор, д.м.н.,
Трофименко Ирина Николаевна — ассистент, к.м.н.

© ВЕРХОЗИНА Т.К., ИППОЛИТОВА Е.Г., ЦЫСЛЯК Е.С. — 2011

ОЦЕНКА ПЕРИФЕРИЧЕСКОЙ ГЕМОДИНАМИКИ У БОЛЬНЫХ С ДИСКОГЕННЫМ ПОЯСНИЧНО-КРЕСТЦОВЫМ РАДИКУЛИТОМ ПОСЛЕ УДАЛЕНИЯ ГРЫЖИ ДИСКА

Татьяна Константиновна Верхозина, Елена Геннадьевна Ипполитова, Елена Сергеевна Цысляк
(Иркутский государственный институт усовершенствования врачей, ректор — д.м.н., проф. В.В. Шпрах;
²Научный центр реконструктивной и восстановительной хирургии Сибирского отделения РАМН,
директор — чл.-корр. РАМН, д.м.н., проф. Е.Г. Григорьев)

Резюме. Проведен анализ реовазограмм (РВГ) в бассейнах бедренной и большеберцовой артерий у больных с дискогенным пояснично-крестцовым радикулитом после удаления грыжи диска. Изменение показателей РВГ указывает на снижение упруго-эластических свойств артерий, повышение периферического сопротивления сосудов, затруднение венозного оттока в обеих конечностях, в большей степени выраженности на конечности стороны поражения. Изменения показателей РВГ носят не корешковый, рефлекторный характер. Поэтому в комплекс лечебных мероприятий следует включать лекарственную вазоактивную терапию, рефлексотерапию. Реовазография при дискогенном пояснично-крестцовом радикулите может служить одним из критериев эффективности проводимого курса лечения.

Ключевые слова: реовазография, остеохондроз, гемодинамика.

EVALUATION OF PERIPHERAL HEMODYNAMICS IN PATIENTS WITH DISKOGENIC LUMBOSACRAL RADICULITIS AFTER EXCISION OF DISK HERNIA

T.K. Verkhovina, E.G. Ippolitova, E.S. Tsyslyak
(¹Irkutsk State Institute for Postgraduate Medical Education,
²Scientific Center of Reconstructive and Restorative Surgery SB RAMS)

Summary. We performed the analysis of rheovasogram in the areas of femoral and tibial arteries in patients with diskogenic lumbosacral radiculitis after excision of disk hernia. Change of rheovasogram indices points at the decrease of resilient elastic features of arteries, increase of peripheric resistance of vessels, impediment for venous drainage in both extremities more apparent in the extremity of injured side to a greater extent. Changes in rheovasogram indices have non-radicular, reflex character. That's why medicinal vasoactive therapy and reflexotherapy should be included in the complex of medical measures.

Rheovasography in the diskogenic lumbosacral radiculitis can be one of the criteria of the effectiveness of realized treatment course.

Key words: rheovasography, osteochondrosis, hemodynamics.

По данным Всемирной организации здравоохранения (2003) остеохондрозом позвоночника страдает от 30 до 87 % наиболее трудоспособного населения в возрасте от 30 до 60 лет. Показатели заболеваемости в России имеют тенденцию к увеличению, при этом у подавляющего большинства пациентов заболевание сопровождается поражением поясничного отдела позвоночника. В структуре заболеваемости взрослого населения нашей страны поясничный остеохондроз составляет 48-52 %, занимая первое место и по числу дней нетрудоспособности [1, 2, 10].

Основной жалобой и причиной обращения за медицинской помощью пациентов с неврологическими проявлениями поясничного остеохондроза (НППО) является боль в пояснично-крестцовой области и ноге, которая возникает или в результате раздражения окончаний синуввертебрального нерва преимущественно в наружных отделах фиброзного кольца и задней продольной связки (рефлекторная стадия) или компрессии корешково-сосудистых образований (корешковая фаза), или грыжей (пролапс или протрузия) межпозвоночного диска [7, 9, 11].

Клиническая картина вертеброгенных болевых синдромов, как правило, сопровождается стойкими мышечнотоническими нарушениями, вегетативно-сосудистыми расстройствами и нейродистрофическими нарушениями в костно-мышечной системе. Вторичные мышечные гипотрофии стимулируют парезы конечностей.

Диагностика вертеброгенных болевых синдромов включает набор клинико-неврологических, лабораторных и инструментальных методов обследования, в котором заслуженное место должна занять реовазография с исследованием кровотока в сосудах конечностей

Реовазография (РВГ) — бескровный метод диагностики кровообращения в конечностях представляет собой современный неинвазивный способ исследования динамики пульсового кровеносного наполнения органов и тканей или отдельных участков тела. Реовазография является необычайно важной при диагностике заболеваний периферических артерий, сопровождающихся частичным сужением или полной обтурацией сосуда при атеросклерозе, синдроме Рейно, облитерирующем эндартериите, диабетической полинейропатии и др. [4]. В литературе встречаются единичные публикации о результатах РВГ у больных с «остеохондрозом дисков», которые раскрывают новые стороны в патогенезе неврологических синдромов [7].

Изучение гемодинамики в сегментах нижних конечностей у больных с дискогенным пояснично-крестцовым радикулитом представляет научный и практический интерес, поскольку дает информацию о функциональном состоянии сосудистых стенок артериальной системы конечностей, отражает интенсивность пульсового кровенаполнения исследуемых участков, а также позволяет судить об изменениях кровенаполнения во времени.

Цель работы: изучение показателей периферической гемодинамики у пациентов с ДПКР после удаления грыжи диска в период обострения вертеброгенных радикулопатий.

Материалы и методы

В основу анализа взяты результаты РВГ исследований у 45 больных с послеоперационными рубцово-спаечными эпидуритами и со стенозами позвоночного канала. Из обследованных лица женского пола составили 29 (64%) и мужского пола — 16 (36%). Возрастной диапазон обследованных варьировал от 25 до 70 лет (средний возраст 47 лет). В анамнезе у всех больных был остеохондроз (2-3 период развития), осложненный

дискогенным пояснично-крестцовым радикулитом с клиническими и неврологическими проявлениями. Все больные подписали форму добровольного информированного согласия.

Все обследованные пациенты ранее были оперированы по поводу удаления грыжи диска на фоне прогрессирующего течения дегенеративно-дистрофического процесса в позвоночно-двигательном сегменте в условиях нейрохирургического отделения клиники НЦРВХ СО РАМН. Сроки заболевания составили от 2 до 8 лет.

Болевой синдром разной степени тяжести выявлен у всех обследованных пациентов. По временным факторам болевого синдрома выделяли:

- острый период (до 1 мес.) — наблюдались спонтанные боли или боли в покое — 8 пациентов;
- подострый период (1-3 мес.) — боли в покое исчезали и оставались боли, спровоцированные движением — 14 пациентов;
- хронический болевой синдром (боли, продолжающиеся более 3 месяцев без ремиссии) — 51 пациент.

Неврологический дефицит проявлялся у всех больных. Клиническим проявлениям компрессионных синдромов соответствовало выраженное снижение электромиографических параметров: повышение порога возбудимости в среднем до $30,8 \pm 3,4$ мкВ, скорости распространения возбуждения — до 35-37 м/с, что дает представление о функциональном торможении мотонейронов вследствие рефлекторных нарушений (болевые синдромы).

Регистрация периферического кровотока проводилась с помощью компьютерного реографополианализатора РГПА-6/12 «РЕАН-ПОЛИ» (НПКФ «Медиком МТД» г. Таганрог). Для записи РВГ лентообразные электроды устанавливали в проксимальных и дистальных отделах бедра и голени правой и левой нижней конечности симметрично. Одновременно проводилась регистрация 1-го стандартного отведения ЭКГ.

Анализ реовазограммы нижних конечностей включал визуальную оценку формы кривой, симметричности кривых РВГ, зарегистрированных на одних и тех же участках конечности справа и слева, что позволило выявить локализацию и распространенность нарушения периферического кровотока по магистральным артериям, оценить тонус сосудов, а также состояние коллатерального кровотока.

Цифровой анализ реографических кривых включал следующие показатели: объемное пульсовое кровенаполнение, которое является интегральным показателем, отражающим суммарное кровенаполнение исследуемого участка и определяется по величине амплитудного показателя реограммы (АПР); скорость быстрого кровенаполнения (МСБКН) — важный реографический показатель, отражающий состояние тонуса артерий распределения, магистральных сосудов; показатель периферического сосудистого сопротивления (ППСС), характеризующий тонус резистивных сосудов или сосудов сопротивления — артериол и венул, расположенных в пре- и посткапиллярных областях сосудистого русла; межамплитудный коэффициент (МК), который позволяет судить о состоянии венозного оттока; дикротический индекс (ДКИ), характеризующий тонус артерий мелкого калибра и артериол.

Результаты и обсуждение

В предыдущих исследованиях нами было установлено, что клиническим проявлениям компрессионных синдромов и стенозам позвоночного канала соответствует выраженное снижение электромиографических параметров [5]. Отсутствие достоверной раз-

ницы параметров при рубцово-спаечном эпидурите и стенозах позвоночного канала, имеющих различные клинические проявления, определяется основным патогенетическим механизмом компрессионного синдрома и не зависит от конкретного патологического процесса.

Был проведен анализ показателей периферического кровотока в бассейнах бедренной и большеберцовой артерий (табл. 1).

Таблица 1

Показатели периферического кровотока в бассейне бедренной артерии у больных с ДПКР

Показатели РВГ	Бедро		
	Больная	Здоровая	Норма
АПР	0,03	0,042*	0,014
МСБКН (Ом/с)	0,50*	0,51*	0,69
ППСС (%)	78,3*	77,5*	34-43
МК	44,2*	36,7	34
ДКИ	36,5*	33,9	30,0

* статистическая значимость различий по сравнению с контролем ($p < 0,05$).

По данным РВГ в бассейне бедренной артерии (табл. 1) амплитудный показатель реограммы, характеризующий пульсовое кровенаполнение, значительно ($p < 0,05$) превысил норму и на больной и на здоровой конечностях. При этом наблюдалось значительное снижение показателя МСБКН, который составил 0,5 Ом/с на обеих конечностях, указывающее на повышение тонуса артерий распределения — магистральных сосудов. Показатель ППСС составил 78,3% на больной и 77,5% на здоровой конечности и в обоих случаях также значительно ($p < 0,05$) превысил норму. Одновременно на обеих конечностях отмечены значимые изменения показателей МК и ДКИ, указывающие на нарушение оттока крови из артерий в вены и вен, в большей степени выраженные на больной конечности. Если показатели, характеризующие тонус магистральных сосудов, резистивных сосудов и сосудов сопротивления (артериол и венул, расположенных в пре- и посткапиллярных областях сосудистого русла) на больной и здоровой конечностях были повышены в одинаковой степени, то показатели, отражающие нарушение оттока крови, а также тонус артериол были в большей степени выражены ($p < 0,05$) на больной ноге.

Показатели магистрального кровотока в бассейне большеберцовых артерий существенно отличались от допустимых нормальных значений. АПР на больной (0,095) и здоровой (0,09) конечностях намного превысил нормальные показатели (0,057). Тонус резистивных сосудов (артериол и венул) повышен как для больной, так и для интактной конечности: ППСС составил 68,1% и 65,2%, соответственно при норме 34-43% (табл. 2). Одновременно имело место затруднение венозного оттока (МК — 40,7% и 38,4%, соответственно). Следует отметить, что на больной конечности затруднение венозного оттока было выражено в большей степени.

ЛИТЕРАТУРА

1. Богачева Л.А., Снеткова Е.П. Дорсалгии: классификация, механизмы патогенеза, принципы ведения (опыт работы специализированного отделения боли) // Неврологический журнал. — 1996. — № 2. — С. 8-12.
2. Болевые синдромы в неврологической практике / Под ред. А.М. Вейна. — М.: МЕДпресс, 1999. — 365 с.
3. Иваничев Г.А. Мануальная терапия. — Казань, 1997. — 448 с.
4. Игнатъева Е.И. Хроническая артериальная ишемия конечностей и деформирующий артроз крупных суставов // Амбулаторная хирургия. — 2004. — № 1-2. — С. 51-54.
5. Ипполитова Е.Г., Кошкарева З.В., Склярченко О.В. и др. Особенности клиники и диагностики у больных с послеоперационным рубцово-спаечным эпидуритом и стенозами позвоночного канала // Сибирский медицинский журнал (Иркутск). — 2009. — №6. — С.102-105.

Показатели периферического кровотока в бассейне большеберцовой артерии у больных с ДПКР

Таблица 2

Показатели РВГ	Голень		
	Больная	Здоровая	Норма
АПР	0,095*	0,09*	0,057
МСБКН	1,05*	1,1*	0,69
ППСС	68,1*	65,3*	34-43
МК	40,7*	38,4	34
ДКИ	33,9*	32,5	30

* статистическая значимость различий по сравнению с контролем ($p < 0,05$).

Изменения показателей АПР, ППСС, МК, ДКИ у больных с ДПКР после удаления грыжи диска на бедре и на голени были однонаправлены и свидетельствовали о повышении объемного пульсового кровенаполнения в бассейне бедренных и большеберцовых артерий, повышении периферического сопротивления сосудов на больной и на интактной конечности и нарушении венозного оттока в большей степени выраженности на пораженной конечности. В тоже время обращает на себя внимание показатель МСБКН, величина которого на бедре указывает на повышение тонуса магистральных сосудов, а на голени — на его снижение. Полученные данные могут быть свидетельством скорее рефлекторного, а не корешкового их происхождения. Таким образом, учитывая данные РВГ, целесообразно корректировать комплексное лечение больных с ДПКР после удаления грыжи диска, включая медикаментозные препараты, влияющие на периферическое артериальное и венозное русло, а так же целесообразно применение рефлексотерапии с целью воздействия на точки акупунктуры, влияющие на тонус периферических сосудов [3, 6].

При анализе реовазограмм в бассейнах бедренной и большеберцовой артерий у пациентов с ДПКР в отдаленные сроки после удаления грыжи диска установлено, что у больных с рубцово-спаечным эпидуритом и стенозом позвоночного канала после удаления грыжи диска на РВГ регистрируются отклонение от нормы показателей: АПР, ППСС, МСБКН, МК и ДКИ, что интерпретируется как снижение упруго-эластических свойств артерий, повышение периферического сопротивления сосудов, затруднение венозного оттока. Полученные изменения показателей РВГ в исследуемой группе больных подчеркивают наличие рефлекторного характера поражения. Нарушения периферического кровообращения у больных с рубцово-спаечным эпидуритом и стенозом позвоночного канала определяются основным патогенетическим механизмом компрессионного синдрома и не зависят от конкретного патологического процесса. В большей степени изменения выражены на больной конечности, но присутствуют и на условно здоровой. В комплексное лечение больных с ДПКР после удаления грыжи диска следует включать лекарственную вазоактивную терапию и рефлексотерапию.

6. Левит К., Захсе Й., Янда В. Мануальная медицина. — М.: Медицина, 1993. — 510 с.
7. Скоромец А.А., Скоромец Т.А., Шумилина А.П. Остеохондроз дисков: новые взгляды на патогенез неврологических синдромов // Неврологический журнал. 1997. — №6. — С. 53-55.
8. Фоссгрин Й. Непрямые функциональные техники: метод курсовой материал. — М., 1999. — 24 с.
9. Цурко В.В., Хитров Н.А. Остеохондроз // Терапевтический архив. — 2000. — № 5. — С. 62-66.
10. Bailey M., Dick L. Nociceptive considerations in treating with counterstrain // J. Am. Osteopath. Assoc. — 1992. — Vol. 92 (3). — P. 337-341.
11. Rosomoff H.L., Fishbain D., Rosomoff R.S. Chronic cervical pain: radiculopathy or rachialgia. Noninterventional treatment // Spine. — 1992. — Vol. 17, N 10. — P. 362-366.

Информация об авторах: 664003, Иркутск ул. Борцов Революции, 1, тел. (3952) 29-03-42, e-mail: tkverhozina@gmail.com, elenaippolitova@mail.ru, helenasergeevna@mail.ru
Верхозина Татьяна Константиновна — к.м.н., доцент, заведующая отделением,
Ипполитова Елена Геннадьевна — научный сотрудник,
Цысляк Елена Сергеевна — младший научный сотрудник.

© РОДИОНОВА Л.В., КОШКАРЕВА З.В., СОРОКОВИКОВ В.А., СКЛЯРЕНКО О.В. — 2011

ОЦЕНКА ПОКАЗАТЕЛЕЙ ФУНКЦИИ ЩИТОВИДНОЙ ЖЕЛЕЗЫ В ЗАВИСИМОСТИ ОТ ВОЗРАСТА У БОЛЬНЫХ РУБЦОВО-СПАЕЧНЫМИ ЭПИДУРИТАМИ

Любовь Владимировна Родионова¹, Зинаида Васильевна Кошкарева¹,
Владимир Алексеевич Сороковиков^{1,2}, Оксана Васильевна Скляренко¹

(¹Научный центр реконструктивной и восстановительной хирургии Сибирского отделения РАМН, директор — чл.-корр. РАМН, д.м.н., проф. Е.Г. Григорьев;

²Иркутский государственный институт усовершенствования врачей, ректор — д.м.н., профессор В.В. Шпрах)

Резюме. При обследовании больных с послеоперационными рубцово-спаечными эпидуритами выявлены следующие закономерности: нарастание неблагоприятных изменений функции щитовидной железы, способствующих снижению интенсивности обменных процессов с увеличением возраста пациентов; наиболее выраженными являются изменения обмена йодтиронинов в процессе лечения у женщин; у женщин в менопаузе после лечения развиваются неблагоприятные изменения функции щитовидной железы, способствующие гипометаболизму. На наш взгляд, коррекция вышеописанных изменений может дать положительный клинический эффект.

Ключевые слова: рубцово-спаечный эпидурит, щитовидная железа.

EVALUATION OF THE INDICES OF FUNCTION OF THYROID GLAND DEPENDING ON THE AGE IN PATIENTS WITH CICATRICAL COMMISSURAL EPIDURITIS

L. V. Rodionova¹, Z. V. Koshkareva¹, V. A. Sorokovikov^{1,2}, O. V. Sklyarenko¹

(¹Scientific Centre of Reconstructive and Restorative Surgery SB RAMS;

²Irkutsk State Institute for Postgraduate Medical Education)

Summary. During the investigation of the patients with postoperative cicatrival commissural epiduritis we revealed following regularities: augmenting of unfavorable changes in thyroid gland functions, that provide decrease of intensity of metabolic processes with increase in patients' age; the most apparent changes are the changes in iodine-thyronine metabolism during the treatment of women; women in menopause after the treatment have unfavorable changes in thyroid gland functions, that provide hypometabolism. In our opinion correction of described above changes can cause positive clinical effect.

Key words: cicatrival commissural epiduritis, thyroid gland.

Известно, что гормоны щитовидной железы (ЩЖ) участвуют в регуляции практически всех видов обмена в организме. Они повышают утилизацию углеводов, потенцируя действия инсулина, стимулируют синтез белков, в том числе и ферментов, усиливают мобилизацию жира из депо, активируют синтез и утилизацию холестерина, потенцируют синтез некоторых гормонов, регулируют перекисный гомеостаз, увеличивают синтез Na, K-АТФазы — увеличивая количество этого фермента в плазматических мембранах клеток, вследствие чего ускоряется обмен ионов между клетками и межклеточной средой [1, 2, 4, 5, 7, 9].

Регуляция синтеза йодтиронинов (ИТ) осуществляется гипоталамо-гипофизарной системой. При снижении концентрации ИТ в крови гипоталамус выделяет тиреолиберин, который стимулирует секрецию тиреотропного гормона (ТТГ) в передней доле гипофиза, который, в свою очередь, избирательно связываясь с рецепторами клеток щитовидной железы запускает синтез йодтиронинов. Секретируемые в кровь ИТ по контуру обратной отрицательной связи тормозят секрецию как тиреолиберина, так и ТТГ. Поступая в ткани ИТ, связываясь с хроматином клеток-мишеней, изменяют скорость транскрипции генов, воздействуя, таким образом, на рост и дифференцировку тканей, и энергетический обмен [1, 2, 3, 4, 5, 7].

В Восточно-Сибирском регионе эндокринная патология населения превышает общероссийские показатели на 44 %. Провоцирующими факторами являются дефицит необходимых микроэлементов в воде и почве, а также действие комплекса вредных

техногенных веществ на ЩЖ [6]. Дефицит йода влечет за собой недостаточность синтеза ИТ, а селеновая недостаточность — нарушение процессов конверсии из-за снижения активности дейодиназы [10, 13].

По нашим данным и данным литературы, благоприятными изменениями обмена йодтиронинов при патологии опорно-двигательного аппарата являются изменения, направленные на удовлетворение возрастных потребностей в обеспечении энергией, выражающиеся в увеличении секреции ТТГ для стимуляции дополни-

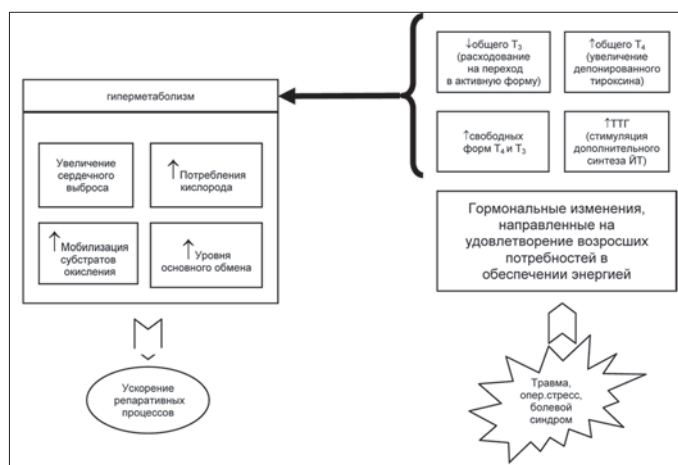


Рис. 1. Изменения обмена йодтиронинов, развивающиеся при патологии опорно-двигательного аппарата, направленные на удовлетворение возрастных потребностей организма в обеспечении энергией и способствующие ускорению репаративной регенерации.