

Л.В. Каплевич, О.В. Черепова, Н.Г. Жукова, С.В. Гусакова, М.В. Злобина

РАССТРОЙСТВА ЦЕРЕБРАЛЬНОЙ ГЕМОДИНАМИКИ И БИОЭЛЕКТРИЧЕСКОЙ АКТИВНОСТИ ГОЛОВНОГО МОЗГА ПРИ ИКСОДОВЫХ КЛЕЩЕВЫХ БОРРЕЛИОЗАХ

Сибирский государственный медицинский университет, г. Томск

Исследование клинических и нейрофизиологических характеристик нейроборрелиозов является актуальной проблемой клинической неврологии в связи с их распространенностью, трудностями диагностики, недостаточной изученностью соответствующих патогенетических механизмов. В литературе нами не найдено сведений о роли цереброваскулярных нарушений в развитии данного заболевания и их взаимосвязи с биоэлектрической активностью коры головного мозга. В этой связи целью настоящей работы было изучение состояния церебральной гемодинамики и особенности биоэлектрической активности головного мозга у больных иксодовыми клещевыми боррелиозами (ИКБ) манифестной формы, хронического рецидивирующего течения с преимущественным поражением нервной системы.

Были обследованы 25 больных (15 мужчин и 10 женщин в возрасте от 17 до 40 лет) ИКБ манифестной формы с преимущественным поражением нервной системы, хронического рецидивирующего течения. У всех пациентов в анамнезе было указание на острую манифестную безэритемную форму ИКБ, подтвержденную результатами серологических анамнезов и эпидемиологическими данными. На момент осмотра давность заболевания варьировала от 6 месяцев до 3 лет.

Верификацию диагноза проводили с использованием реакции непрямой иммунофлюоресценции (НРИФ) с боррелиозным антигеном и полимеразной цепной реакции (ПЦР) для выявления ДНК боррелий. В обследование не включали пациентов с хроническими сосудистыми, травматическими и воспалительными заболеваниями нервной системы в анамнезе. Контрольную группу составили 10 здоровых лиц, сопоставимых по полу и

возрасту, не имеющих в анамнезе указания на присасывание клеща и хронических заболеваний нервной и сердечно-сосудистой систем. Всем обследованным как основной, так и контрольной группы проводили клиническое неврологическое и нейрофизиологические исследования. Электроэнцефалографию (ЭЭГ) выполняли с использованием программно-аппаратного диагностического комплекса ЭЭГА-21/26 «Энцефалан-131-03» (модификация 09, версия «Профессиональная») в 12 отведениях по международной системе регистрации биопотенциалов от затылочных, центральных, височных и лобных областей мозга (10-20).

Фоновую ЭЭГ записывали с применением следующих функциональных проб: открывание и закрывание глаз; воздействие света с нарастанием частоты с 10 до 25 Гц; гипервентиляция и ритмическая фотостимуляция. Реоэнцефалографию (РЭГ) проводили с помощью программно-аппаратного диагностического реографополианализатора РПГА-6112 «РЕАН-ПОЛИ» (модификация 2, версия «Профессиональная») в 6 отведениях с применением функциональных проб: поворот головы вправо, влево, наклон вперед; запрокидывание головы назад и холодовая реакция (обследуемому давали в руки лед на одну минуту). Анализировали следующие показатели: реографический индекс (РИ), характеризующий интенсивность кровенаполнения (скорость быстрого кровенаполнения); показатель периферического сопротивления сосудов (ППСС), отражающее тонус мелких мозговых сосудов; время распространения пульсовой волны (ВРПВ), индекс венозного оттока (ИВО), показатель эластичности сосудов (ПЭС), максимальную скорость быстрого кровенаполнения (МСБКН) и среднюю скорость медленного кровенаполнения (ССМКН).

Достоверность различий с контрольной группой определяли с использованием непараметрического критерия Манна—Уитни. Коэффициент взаимной сопряженности оценивали по значению критерия χ^2 Пирсона. Полученные данные анализировали с помощью программы Statistica 5.5 for Windows фирмы «Statsoft».

При клиническом неврологическом обследовании были выявлены следующие проявления энцефалопатии: в 52% наблюдений — синдром пирамидной недостаточности (анизорефлексия, положительные симптомы орального автоматизма и патологические сгибательные стопные знаки), в 24% — вегетососудистые пароксизмальные расстройства и в 24% — мозжечковые нарушения. Одновременно обнаруживались астенические (60%) и интеллектуально-мнестические расстройства (16%), а также изменения психики в виде депрессии (12%).

Анализ проведенного обследования показал, что в группе больных по сравнению с контрольной в бассейне сонных артерий ППСС повышен в 1,3 раза ($p<0,01$), ИВО — в 1,2 раза ($p<0,05$). Эти изменения указывают на затруднение венозного оттока из сосудов данного бассейна. Одновременно было отмечено снижение ССМКН в 1,8 раза ($p<0,01$), что свидетельствует о снижении кровенаполнения средних и мелких сосудов. При оценке гемодинамики бассейна позвоночных артерий у больных ИКБ по сравнению с контролем было установлено уменьшение РИ в 1,3 раза ($p<0,05$), следовательно, пульсовое кровенаполнение сосудов бассейна позвоночных артерий было ослаблено. Кроме того, было повышено ППСС бассейна *art. vertebralis* в 1,2 раза ($p<0,05$) и уменьшено ВРПВ в 1,1 раза ($p<0,05$), что указывает на увеличение сосудистого тонуса данных сосудов. Эластичность сосудов была уменьшена в 1,2 раза ($p<0,05$), что означало повышение тонуса артерий среднего калибра. ССМКН была снижена в 1,2 раза ($p<0,01$), а значит и уменьшено кровенаполнение сосудов среднего и мелкого калибра.

Таким образом, обнаруженные нами изменения показателей РЭГ церебральных сосудов в группе больных ИКБ свидетельствуют о функциональном дисбалансе мозгового кровообращения, который проявляется в повышении преимущественно

сосудистого тонуса и соответственно периферического сопротивления. Страдают главным образом сосуды среднего и мелкого калибра, по которым снижено поступление крови, а в бассейне сонных артерий еще и затруднен венозный отток.

Исследования биоэлектрической активности головного мозга методом ЭЭГ показали, что в группе больных по сравнению с контролем отмечалось достоверное снижение амплитуды альфа-ритма в 1,7 раза ($p<0,05$). Индекс тета-ритма у этих больных увеличивался в 2,2 раза ($p<0,05$) по сравнению с контролем. Индекс дельта-ритма у больных ИКБ достигал 3,5%, тогда как в контрольной группе данная активность не регистрировалась. Изменения последних двух показателей являются, по нашему мнению, отличительной особенностью группы ИКБ как признак существенного усиления медленной активности. Кроме того, у больных ИКБ в 60% случаев имели место единичные разряды либо пароксизмы, что указывало на наличие очаговой биоэлектрической активности головного мозга.

При проведении функциональных проб у больных ИКБ, как и в контрольной группе, наблюдалась положительная ориентировочная проба: четкая депрессия альфа-ритма при открывании глаз и полное его восстановление в течение 2-3 секунд после закрытия глаз. В реакции на функциональные пробы значимых различий между группами не выявлено.

Значимое снижение амплитуды альфа-ритма, уменьшение его частоты и индекса, а также повышение амплитуды тета-ритма и появление дельта-ритма у больных ИКБ свидетельствуют об угнетении электрической активности коры. Названные расстройства имеют очаговый, локальный характер, причем каких-либо закономерностей в локализации нарушений не обнаружено.

В ходе анализа межполушарной асимметрии показателей РЭГ и ЭЭГ у больных ИКБ в 80% случаев были выявлены асимметрия реографических показателей и одновременно в 90% — межполушарная асимметрия биоэлектрической активности. В 60% случаев отмечалась взаимосвязь гемодинамических нарушений с появлением медленной активности на ЭЭГ, коэффициент

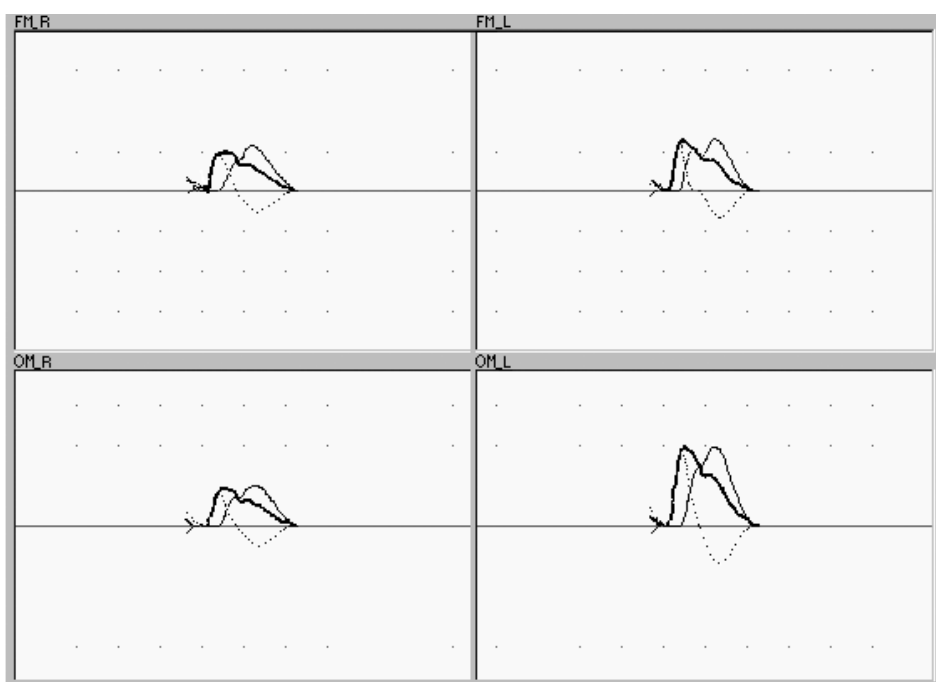


Рис. 1. Двухкомпонентный анализ реографической кривой у больного ИКБ.

FM — фронто-мастоидальное отведение, OM — окципито-мастоидальное отведение, R — правое полушарие, L — левое полушарие;

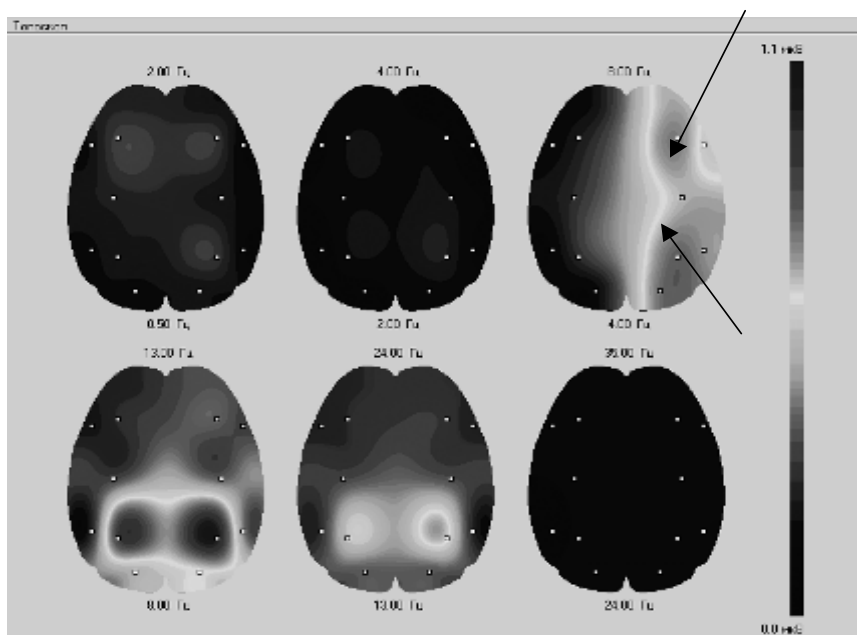
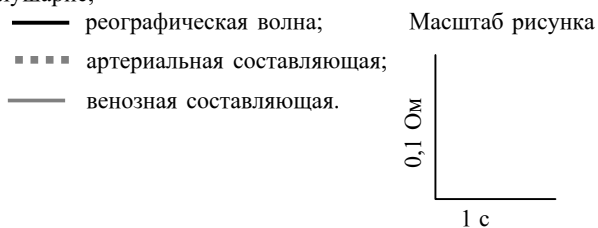


Рис. 2. Топоселективное картирование биоэлектрической активности коры головного мозга у больного ИКБ.

Стрелками показан очаг медленной активности (4—8 Гц) в правом полушарии.

взаимной сопряженности составлял $K=0,775$ ($p<0,05$). Индекс медленной активности тета- и дельта диапазона в группе больных ИКБ увеличивался преимущественно с той стороны, где на РЭГ выявлялся недостаток кровоснабжения в виде снижения показателей кровенаполнения сосудов. На рис. 1 представлен двухкомпонентный анализ реографической кривой у больного ИКБ. В правой лобно-теменной области — признаки циркуляторной дисфункции в виде снижения амплитуды сигнала, замедления кровенаполнения сосудов головного мозга (в правой фронтальной области отсутствует первая волна артериальной составляющей) и венозного застоя. Одновременно у данного больного при топоселективном картировании биоэлектрической активности коры головного мозга был выявлен очаг медленной активности в правом полушарии (рис. 2). Мы не обнаружили связи данных расстройств с особенностями клинической симптоматики. В контрольной группе значимых проявлений

асимметрии биоэлектрической активности и показателей церебральной гемодинамики не было.

Полученные результаты позволяют предположить определенную роль гемодинамических расстройств в развитии неврологических нарушений при ИКБ. Затруднение венозного оттока, повышение периферического сопротивления и снижение кровенаполнения сосудов среднего и мелкого калибра могут привести к нарушению трофики отдельных участков коры головного мозга и вызвать дисфункцию коры головного мозга. Последняя проявляется в дезорганизации биоэлектрической активности коры, усилении медленных ритмов подкоркового генеза, а в дальнейшем соответствующей клинической неврологической симптоматикой.

Поступила 05.04.04.

